Verein für
Association pour le
Associazione per il

medizinische Qualitätskontrolle
contrôle de qualité médical
controllo di qualità medico

Bericht

Differenzialblutbild H3

MQ 2019-4

MQ, Institut für Klinische Chemie, Universitätsspital Zürich, 8091 Zürich
Telefon 044/255 34 11, Telefax 043/508 07 02, www.mqzh.ch, info@mqzh.ch

Impressum

Der Mythic 18 wurde von der Firma Polymed, der ABX Microsemi CRP von der Firma Axonlab, der XP-300 von der Firma Sysmex und der Nihon Kohden Celltac alpha von der Firma one-privede-ag zur Verfügung gestellt. Die Messungen dieser drei Geräte wurden durch Mitarbeiter von MQ durchgeführt.
Die Befunde der Geräte XN-20, ADVA 2120 und des mikroskopischen Blutbildes wurden vom Zentrallabor des Medizinbereichs Diagnostik HAD der Klinik für Hämatologie des Universitätsspitals Zürich erstellt. Das Labor ist nach ISO/IEC 17025 akkreditiertiert (STS 445). Verantwortlicher Leiter ist Dr. J.-D. Studt, Klinikdirektor Prof. Dr. med. M.G. Manz.
www.haematologie.usz.ch
Informationen zu allen Analysen die am Universitätsspitals Zürich angeboten werden finden Sie unter:
www.uzl.usz.ch

(c) 2019 Verein für medizinische Qualitätskontrolle

Inhaltsverzeichnis

1 PROBE A 4

1.1 ABX Microsemi CRP 4

1.2 Mythic 5

1.3 Sysmex XP300 6

1.4 Sysmex XN-20 7

1.5 ADVIA 2120 9

1.6 Blutbild mikroskopisch 11

1.7 Resultate der Ringversuchsteilnehmer 13

1.8 Qualab Codes 14

2 PROBE B 15

2.1 ABX Microsemi CRP 15

2.2 Mythic 16

2.3 Sysmex XP300 17

2.4 Sysmex XN-20 18

2.5 ADVIA 2120 20

2.6 Blutbild mikroskopisch 22

2.7 Resultate der Ringversuchsteilnehmer 24

2.8 Qualab Codes 25

1 Probe A

1.1 ABX Microsemi CRP

Befund MQ 2019-4 H3A
Frau, 15 Jahre

WBC :	6.1	10^9/L	MCV :	91.5	fL
RBC :	4.42	10^{12}/L	MCH :	30.9	pg
HGB :	13.7	g/L	MCHC:	33.7	g/L
HCT :	40.5	L/L	RDW :	11.9	%
PLT :	226	10^9/L	MPV :	7.9	fL
PCT :	0.178	10^{-2}L/L	PDW :	14.7	%

DIFF:					
%LYM:	35.2	%	#LYM:	2.1	10^9/L
%MON:	6.3	%	#MON:	0.4	10^9/L
%GRA:	58.5	%	#GRA:	3.6	10^9/L

WBC

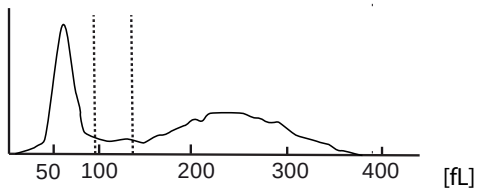

RBC

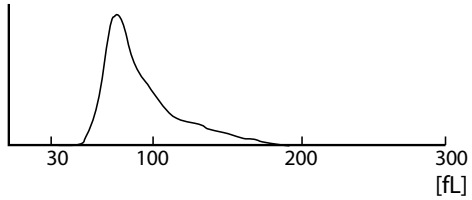

PLT

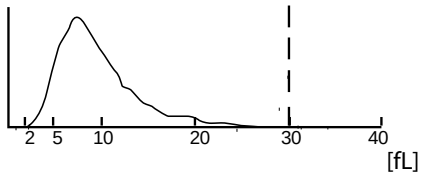

1.2 Mythic

Befund MQ 2019-4, H3A
Frau, 15 Jahre

WBC	6.5	10^9/l	3.5	/	10.0
LYM	2.2	10^9/l	1.2	/	3.2
MON	0.4	10^9/l	0.1	/	1.0
GRA	3.9	10^9/l	1.2	/	6.8
LYM%	33.1	%	17.0	/	48.0
MON%	6.9	%	2.0	/	10.0
GRA%	60.0	%	43.0	/	76.0

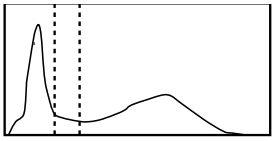

RBC	4.53	10^12/l	4.00	/	5.70
HGB	143	g/l	120	/	180
HCT	0.422	l/l	0.360	/	0.540
MCV	93.2	fl	80.0	/	100.0
MCH	31.6	pg	26.0	/	34.0
MCHC	339	g/l	310	/	365
RDW	13.3	%	10.0	/	16.0

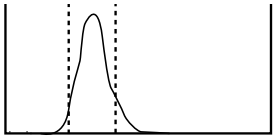

PLT	224	10^9/l	150	/	400
MPV	8.1	fl	7.0	/	11.0
PCT	0.181	cl/l	0.100	/	0.500
PDW	16.6	%	10.0	/	18.0

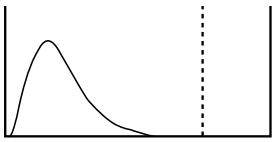

FLAGS :

1.3 Sysmex XP300

Befund MQ 2019-4 H3A
Frau, 15 Jahre

WBC	6.2	$10^3/\mu L$
RBC	4.43	$10^6/\mu L$
HGB	13.7	g/L
HCT	41.0	%
MCV	92.6	fL
MCH	30.9	pg
MCHC	33.4	g/L
PLT	205	$10^3/\mu L$
LYM%	33.4	%
MXD%	8.7	%
NEUT%	57.9	%
LYM#	2.1	$10^3/\mu L$
MXD#	0.5	$10^3/\mu L$
NEUT#	3.6	$10^3/\mu L$
RDW_SD	43.7	fL
RDW_CV	12.0	%
PDW	12.5	fL
MPV	10.2	fL
P_LCR	25.9	%
PCT	0.21	%

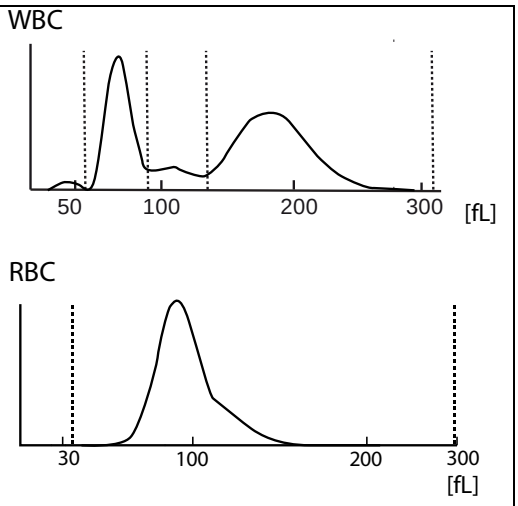

1.4 Sysmex XN-20

Befund HAD MQ 2019-4 H3A
Frau, 15 Jahre

Untersuchungen	Resultat	Einheit	Referenzwert
Blutstatus			
Hämoglobin	140	g/l	117-153
Hämatokrit	0.420	l/l	0.35-0.46
Erythrozyten	4.42	T/l	3.9-5.2
MCV	95.0	fl	80-100
MCH	31.7	pg	26-34
MCHC	333	g/l	310-360
RDW	21.1	%	11.0-14.8
Thrombozyten	217	G/l	143-400
Leukozyten	6.23	G/l	3.0-9.6
Blutbild			
Neutrophile	3.42	G/l	1.40 – 8.00
Monozyten	0.48	G/l	0.16 – 0.95
Eosinophile	0.18	G/l	0.00 – 0.70
Basophile	0.06	G/l	0.00-0.15
Lymphozyten	2.08	G/l	1.50 - 4.00
IG abs.	0.01	G/l	0.00 – 0.03
IG %	0.2	%	0.0 – 0.05
NRBC abs.	0.00	G/l	
NRBC	0.0	/100 Lc	

Befund HAD MQ 2019-4 H3A

WDF

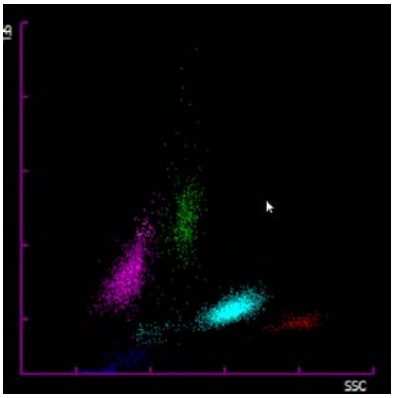

WNR

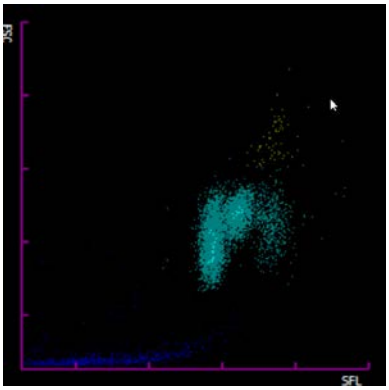

WDF-Histo

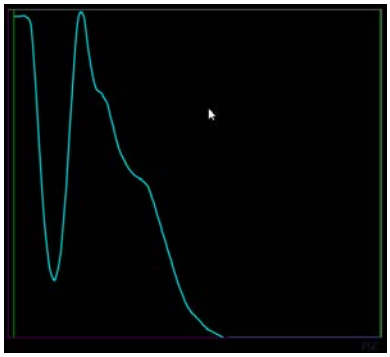

WPC

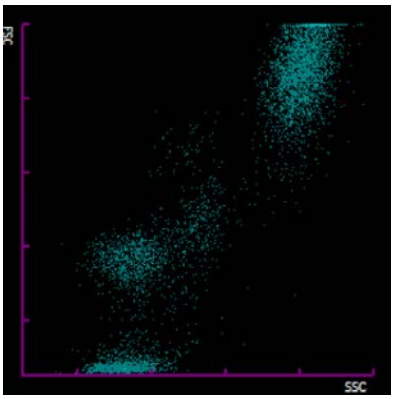

Ret

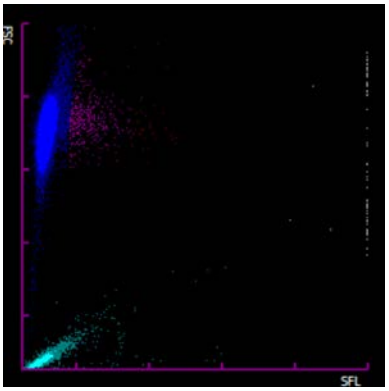

PLT-F

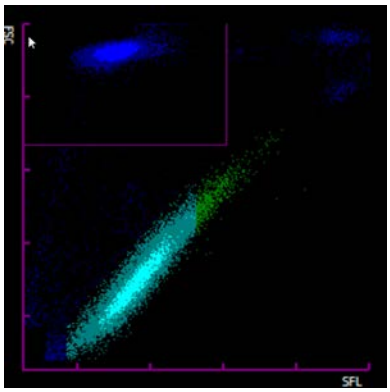

RBC

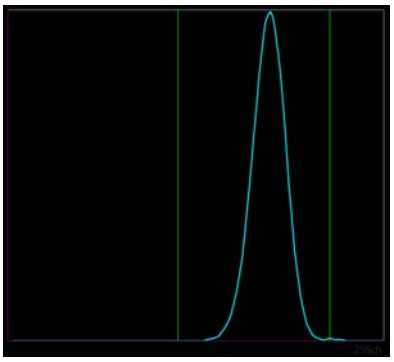

PLT

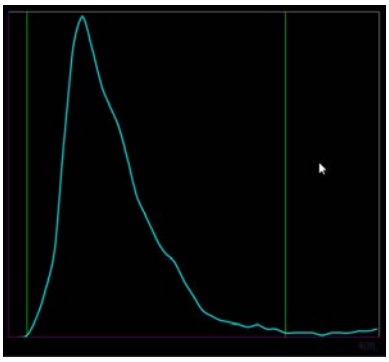

1.5 ADVIA 2120

Befund HAD MQ 2019-4 H3A
Frau, 15 Jahre

Untersuchungen	Resultat	Einheit	Referenzwert
Blutstatus			
Hämoglobin	138	g/l	117-153
Hämatokrit	0.423	l/l	0.35-0.46
Erythrozyten	4.51	T/l	3.9-5.2
MCV	93.7	fl	80-100
MCH	30.6	pg	26-34
MCHC	326	g/l	310-360
Mikrozyten	0.2	%	0-2.0
Makrozyten	1.3	%	0-2.0
Hypochrome Ec	0.6	%	0-2.0
Hyperchrome Ec	0.2	%	0-2.0
RDW	12.6	%	11.0-14.8
Thrombozyten	213	G/l	143-400
Vd. L-SHIFT	0	+	Keine (0)
Leukozyten	5.77	G/l	3.0-9.6
Blutbild			
Neutrophile	3.25	G/l	1.40-8.00
Monozyten	0.32	G/l	0.16-0.95
Eosinophile	0.16	G/l	0.00-0.70
Basophile	0.04	G/l	0.00-0.15
Lymphozyten	1.88	G/l	1.50-4.00
LUC	1.8	%	0.0-4.0

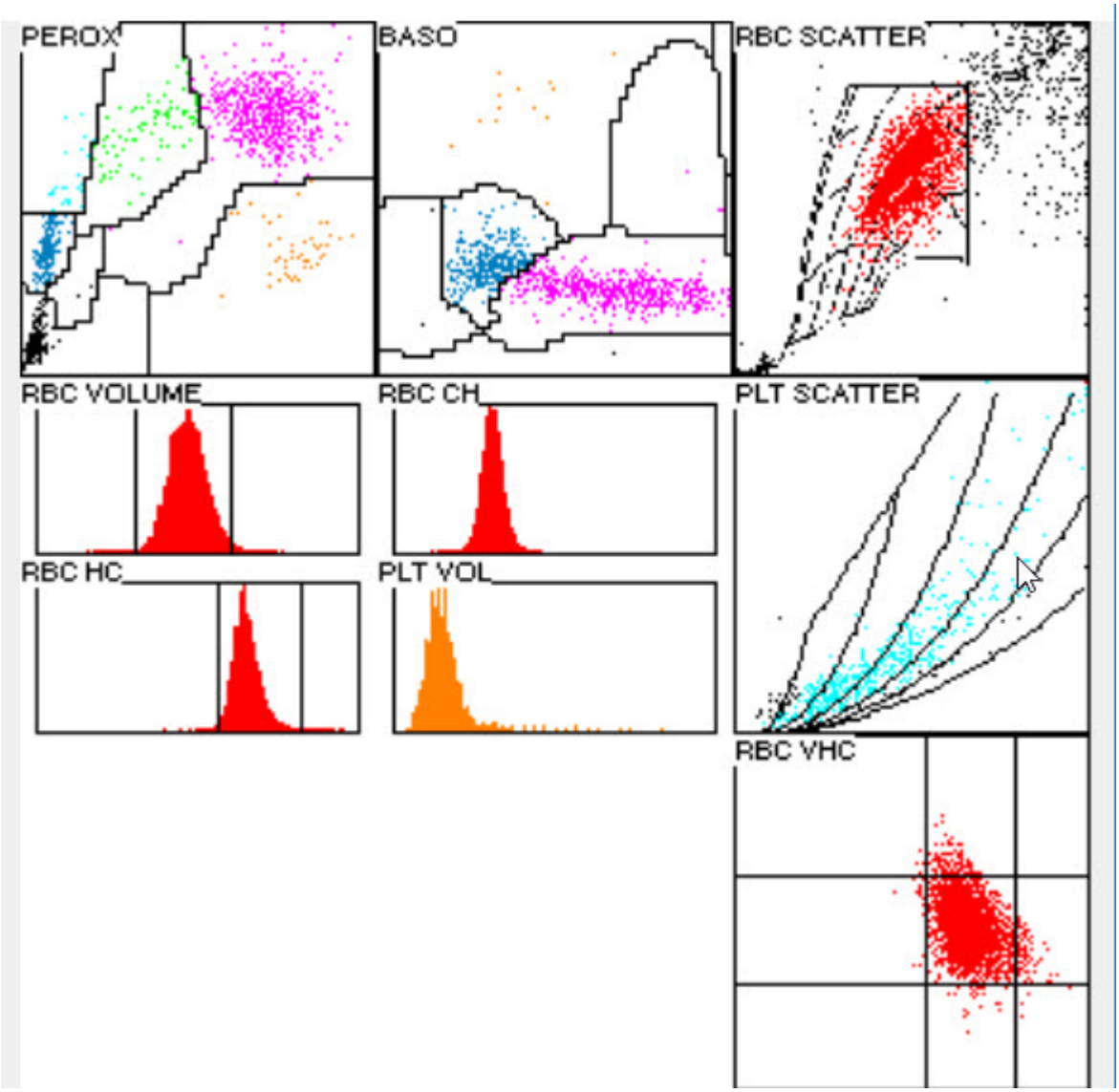
PEROX
BASO
RBC SCATTER
RBC VOLUME
RBC CH
PLT SCATTER
RBC HC
PLT VOL
RBC VHC

1.6 Blutbild mikroskopisch

Befund HAD MQ 2019-4 H3A
Frau, 15 Jahre

Untersuchungen		Resultat	Einheit	Referenzwert
Blutbild				
Neutrophile gesamt		3.61	G/l	1.40-8.00
Monozyten		0.17	G/l	0.16-0.95
Eosinophile		0.09	G/l	0.00-0.70
Basophile		0.06	G/l	0.00-0.15
Lymphozyten		1.85	G/l	1.50-4.00
Neutrophile gesamt		62.5	%	40.0-74.0
Neutrophile Stabker.		9.5	%	0.0-20.0
Neutrophile Segmentk.	*	53.0	%	30.0-50.0
Monozyten	*	3.0	%	3.4-9.0
Eosinophile		1.5	%	0.0-7.0
Basophile		1.0	%	0.0-1.5
Lymphozyten		32.0	%	19.0-48.0
Plasmazellen		0.0	%	0-0.5
Blasten		0.0	%	0
Promyelozyten		0.0	%	0
Myelozyten		0.0	%	0
Metamyelozyten		0.0	%	0
Andere / Lädierte Zellen		0.0	%	
			/100 Lc	

Kommentar

Rotes Blutbild nomrochrom, normozytär. Neutrophile Granulozyten mit feiner zytoplasmatischer Granulation. Wenige Lymphozyten reaktiv verändert. Thrombozyten morphologisch unauffällig.

Dr.J.-D. Studt/ Dr. S. Balabanov

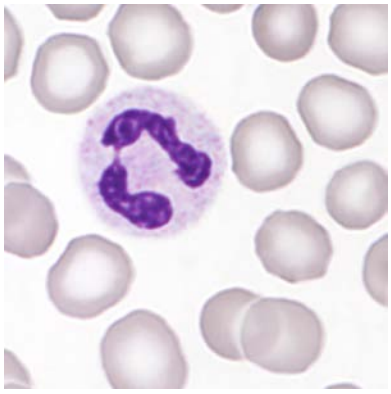

Abb 1. Neutrophiler (Seg)

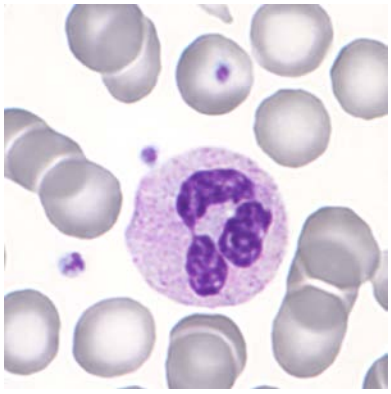

Abb 2. Neutrophiler (Seg)

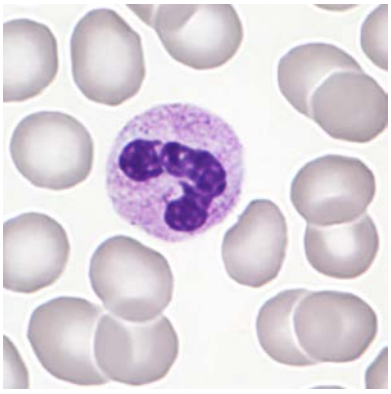

Abb 3. Neutrophiler (Seg)

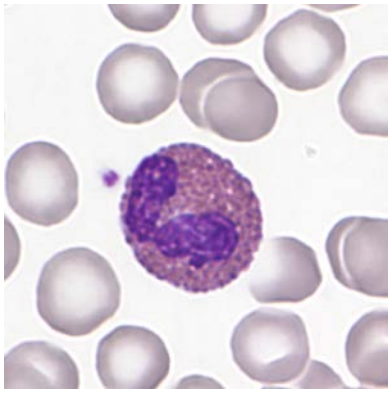

Abb 4. Eosinophiler

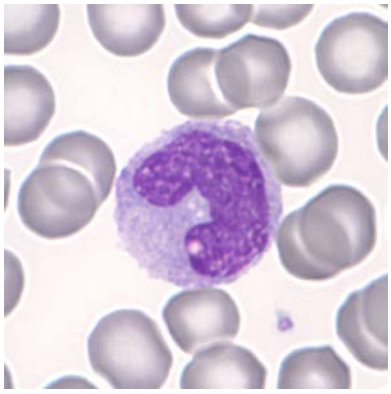

Abb 5. Monozyt

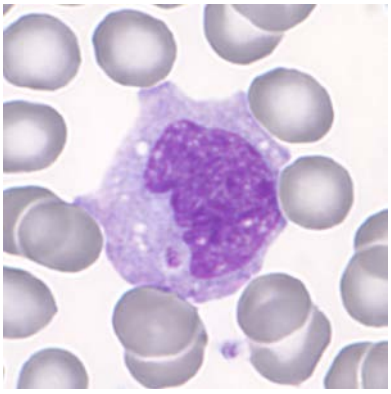

Abb 6. Monozyt

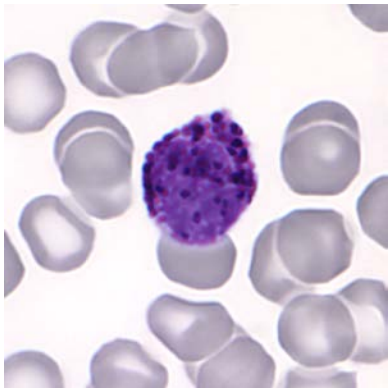

Abb 7.Basophiler

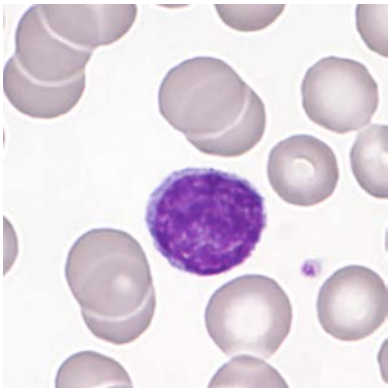

Abb 8. Lymphozyt (LGL)

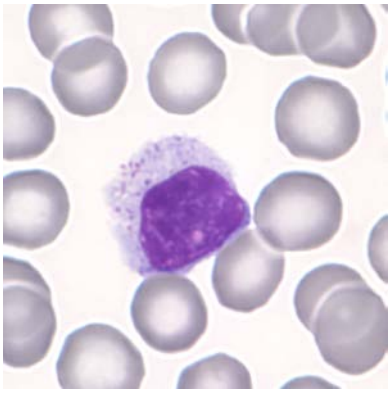

Abb 9. Lymphozyt (LGL)

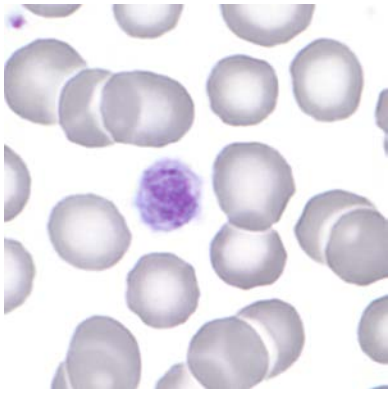

Abb 10. Thrombozyt (Makro)

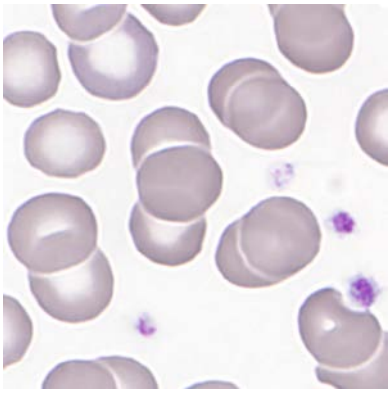

Abb 11. Thrombozyten

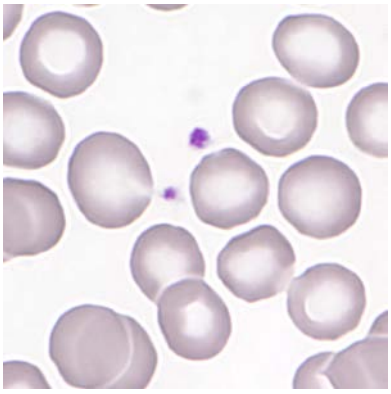

Abb 12. Thrombozyten

1.7 Resultate der Ringversuchsteilnehmer

Leukozyten Differenzierung H3-A

	0	1-4	5-9	10-19	20-29	30-39	40-49	50-59	60-69	70-79	>79
Stabkernige Neutrophile	6	8	9	6	6	2		1	1		
Segmentkernige Neutr.				2	8	34	137	61	4		
Eosinophile	8	216	22								
Basophile	92	154									
Monozyten	1	1 2	121	13							
Lymphozyten				3	14	139	81	9			
Plasmazellen	242	3	1								
Blasten	243	2	1								
Promyelozyten	244	2									
Myelozyten	244	2									
Metamyelozyten	239	7									
Erythroblasten	246										
Unbekannte	238	6	2								
Lädierte Zellen	231	14	1								

Beurteilung H3-A

	leicht	mittel	stark			leicht	mittel	stark
Kern-Hypersegmentierung	9	3			*Hypochromasie*	28	9	2
Pelger-Hüet Abnormalität	2				*Polychromasie*	8		
Vergröberte Granulation	4	2			*Anisozytose*	72	9	1
Basophile Schlieren	3	1			*Mikrozyten*	22		
Vakuolen	23	3			*Makrozyten*	16	1	1
Atypische Lymph, reaktiv	54	11			*Megalozyten*	3		1
Atypische Lymph, neoplast.	2	2			*Poikilozytose*	29	4	
Andere	4	2			*Ovalozyten*	29	3	
					Target-Zellen	9		
					Akanthozyten	4		
Anisozytose	63	11	2		*Echinozyten*	8		
Megakaryozytenkernreste	8	2			*Sichel-Zellen*			
Granulation	8				*Fragmentozyten*	4		
Andere	2		2		*Sphärozyten (Kugelzellen)*	2		
					Stomatozyten	8	4	
					Basophile Punktierung	3	1	
					Howell-Jolly			
					Pappenheim			
					Andere	3		

Kommentar

Der Ausstrich stammt von einer gesunden Spenderin.

1.8 Qualab Codes

Von den Teilnehmern wurden folgende Codes angegeben:
(Fett gedruckt sind die erwarteten Codes)

Code	Text	Anzahl
29	**Normaler Befund**	**198**
5	**Atypische Lymphozyten, vermutlich reaktiv**	**39**
30	**Pathologischer Befund, wird weitergeschickt**	**26**
9	Riesenplättchen	17
31	Pathologischer Befund	17
14	Hypochromie	11
12	Mikrozyten	10
17	Elliptozyten/Ovalozyten	10
16	Poikilozytose	9
22	Geldrollenbildung	9
4	Toxische Veränderung der neutrophilen	8
13	Makrozyten	8
2	Linksverschiebung	7
1	Kern-Hypersegmentierung	6
11	Thrombozyten, andere:	6
10	Plättchenaggregate	5
18	Stomatozyten	5
19	Targetzellen	4
8	Leukozyten, andere:	3
6	Atypische Lymphozyten, vermutlich neoplastisch	2
15	Polychromasie	2
21	Sphärozyten/Mikrosphärozyten	2
26	Tränenformen	2
27	Erythrozyten, andere:	2
23	Erythrozytenagglutination	1
25	Basophile Punktierung	1
99	Total	239

2 Probe B

2.1 ABX Microsemi CRP

Befund MQ 2019-4 H3B
Frau, 18 Jahre

WBC :	6.4		10^9/L	MCV :	64.5	L	fL
RBC :	5.15		10^{12}/L	MCH :	20.0	L	pg
HGB :	10.3	L	g/L	MCHC:	31.0	L	g/L
HCT :	33.2	L	L/L	RDW :	16.0	H	%
PLT :	263		10^9/L	MPV :	7.7		fL
PCT :	0.203		10^{-2}L/L	PDW :	20.5	H	%

WBC FLAGS:

%LYM:	28.4	%	#LYM:	1.8	10^9/L
%MON:	8.6	%	#MON:	0.6	10^9/L
%GRA:	63.0	%	#GRA:	4.0	10^9/L

WBC

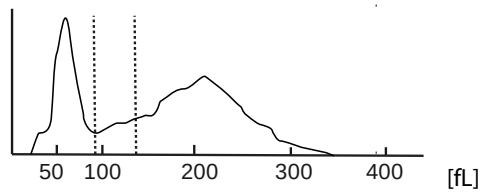

RBC

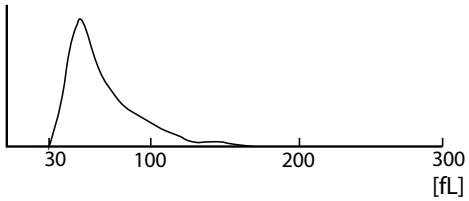

PLT

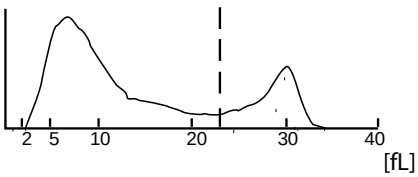

2.2 Mythic

Befund MQ 2019-4 H3B
Frau, 18 Jahre

WBC	6.5		10^9/l	3.5	/	10.0
LYM	1.8		10^9/l	1.2	/	3.2
MON	0.8		10^9/l	0.1	/	1.0
GRA	3.9		10^9/l	1.2	/	6.8
LYM%	27.8		%	17.0	/	48.0
MON%	12.2	H	%	2.0	/	10.0
GRA%	60.0		%	43.0	/	76.0

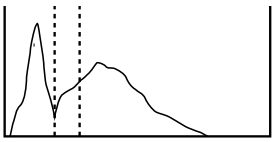

RBC	5.03		10^12/l	4.00	/	5.70
HGB	106		g/l	120	/	180
HCT	0.321		l/l	0.360	/	0.540
MCV	63.8		fl	80.0	/	100.0
MCH	21.1		pg	26.0	/	34.0
MCHC	330		g/l	310	/	365
RDW	18.4		%	10.0	/	16.0

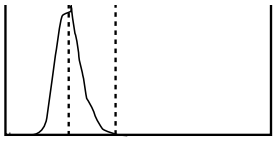

PLT	226		10^9/l	150	/	400
MPV	9.1		fl	7.0	/	11.0
PCT	0.206		cl/l	0.100	/	0.500
PDW	15.5		%	10.0	/	18.0

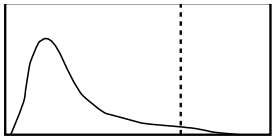

FLAGS:

2.3 Sysmex XP3

Befund MQ 2019-4 H3B
Frau, 18 Jahre

WBC		6.5	$10^3/\mu L$
RBC		4.95	$10^6/\mu L$
HGB	-	10.1	g/dL
HCT	-	33.2	%
MCV	-	67.1	fL
MCH	-	20.4	pg
MCHC	-	30.4	g/dL
PLT		237	$10^3/\mu L$
LYM%		27.2	%
MXD%		11.9	%
NEUT%		60.9	%
LYM#		1.8	$10^3/\mu L$
MXD#		0.8	$10^3/\mu L$
NEUT#		3.9	$10^3/\mu L$
RDW_SD		43.0	fL
RDW_CV	+	17.0	%
PDW		12.4	fL
MPV		9.4	fL
P_LCR		22.4	%
PCT		0.22	%

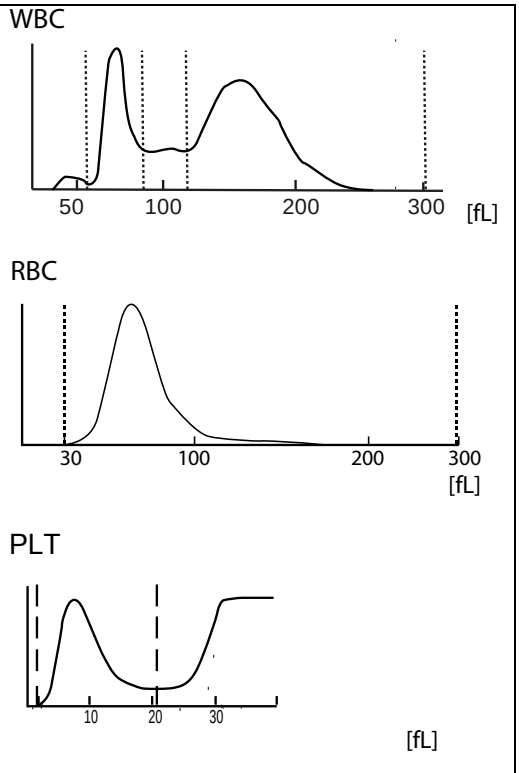

2.4 Sysmex XN-2

Befund MQ 2019-4 H3B
Frau, 18 Jahre

Untersuchungen	Resultat	Einheit	Referenzwert
Blutstatus			
Hämoglobin	104	g/l	117-153
Hämatokrit	0.337	l/l	0.35-0.46
Erythrozyten	5.07	T/l	3.9-5.2
MCV	66.5	fl	80-100
MCH	20.5	pg	26-34
MCHC	309	g/l	310-360
Thrombozyten	244	G/l	143-400
Leukozyten	6.41	G/l	3.0-9.6
Blutbild			
Neutrophile	59.4	G/l	1.40-8.00
Monozyten	13.1	G/l	0.16-0.95
Eosinophile	3.0	G/l	0.00-0.70
Basophile	0.5	G/l	0.00-0.15
Lymphozyten	23.7	G/l	1.50-4.00
IG abs.	0.02	G/l	0.00-0.03
IG %	0.3	%	0.0-0.5
NRBC abs.	0.03	G/l	
NRBC	0.5	/100 Lc	

Befund HAD MQ 2019-4 H3B

WDF

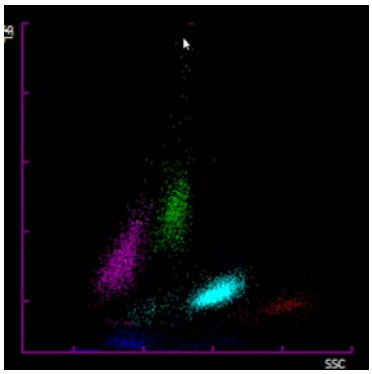

WNR



WBC-Histo

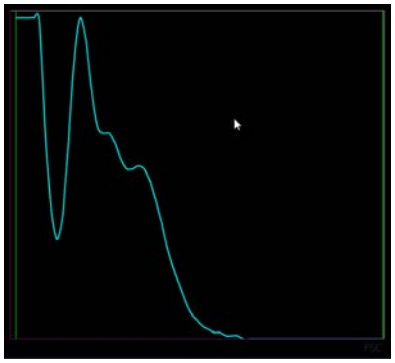

WPC

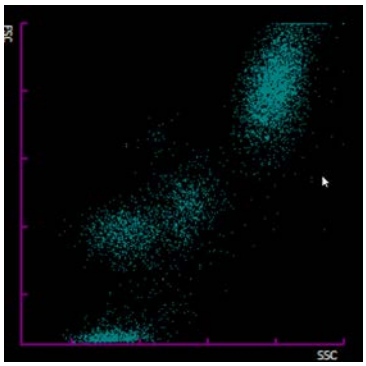

Ret

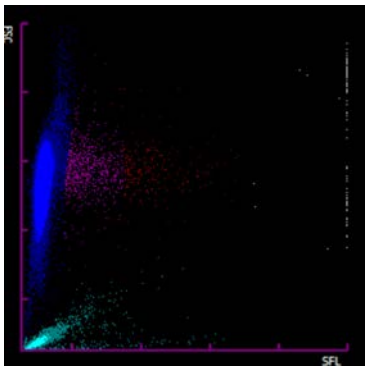

PLT-F

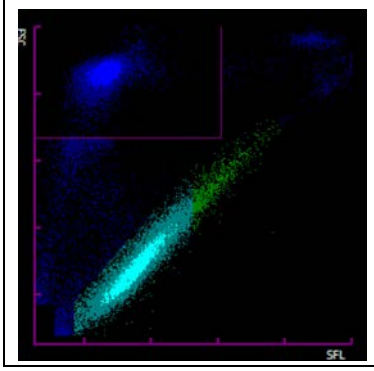

RBC

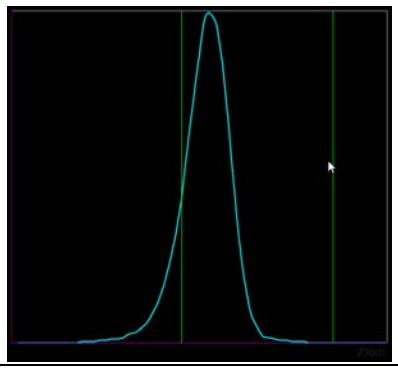

PLT

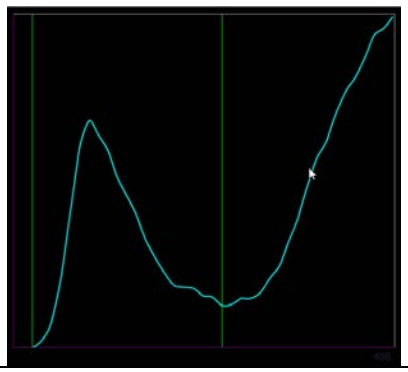

2.5 ADVIA 212

Befund MQ 2019-4 H3B
Frau, 18 Jahre

Untersuchungen		Resultat	Einheit	Referenzwert
Blutstatus				
Hämoglobin		105	g/l	117-153
Hämatokrit		0.336	l/l	0.35-0.46
Erythrozyten		5.16	T/l	3.9-5.2
MCV	*	65.1	fl	80-100
MCH	*	20.4	pg	26-34
MCHC		314	g/l	310-360
Mikrozyten	*	32.1	%	0-2.0
Makrozyten		0	%	0-2.0
Hypochrome Ec	*	21.0	%	0-2.0
Hyperchrome Ec		0.5	%	0-2.0
RDW	*	16.8	%	11.0-0-14.8
Thrombozyten		229	G/l	143-400
Leukozyten		6.44	G/l	3.0-9.6
Blutbild				
Neutrophile		3.92	G/l	1.40-8.00
Monozyten		0.57	G/l	0.16-0.95
Eosinophile		0.15	G/l	0.00-0.70
Basophile		0.03	G/l	0.00-0.15
Lymphozyten		1.57	G/l	1.50-4.00
LUC		0.19	%	0.0-4.0

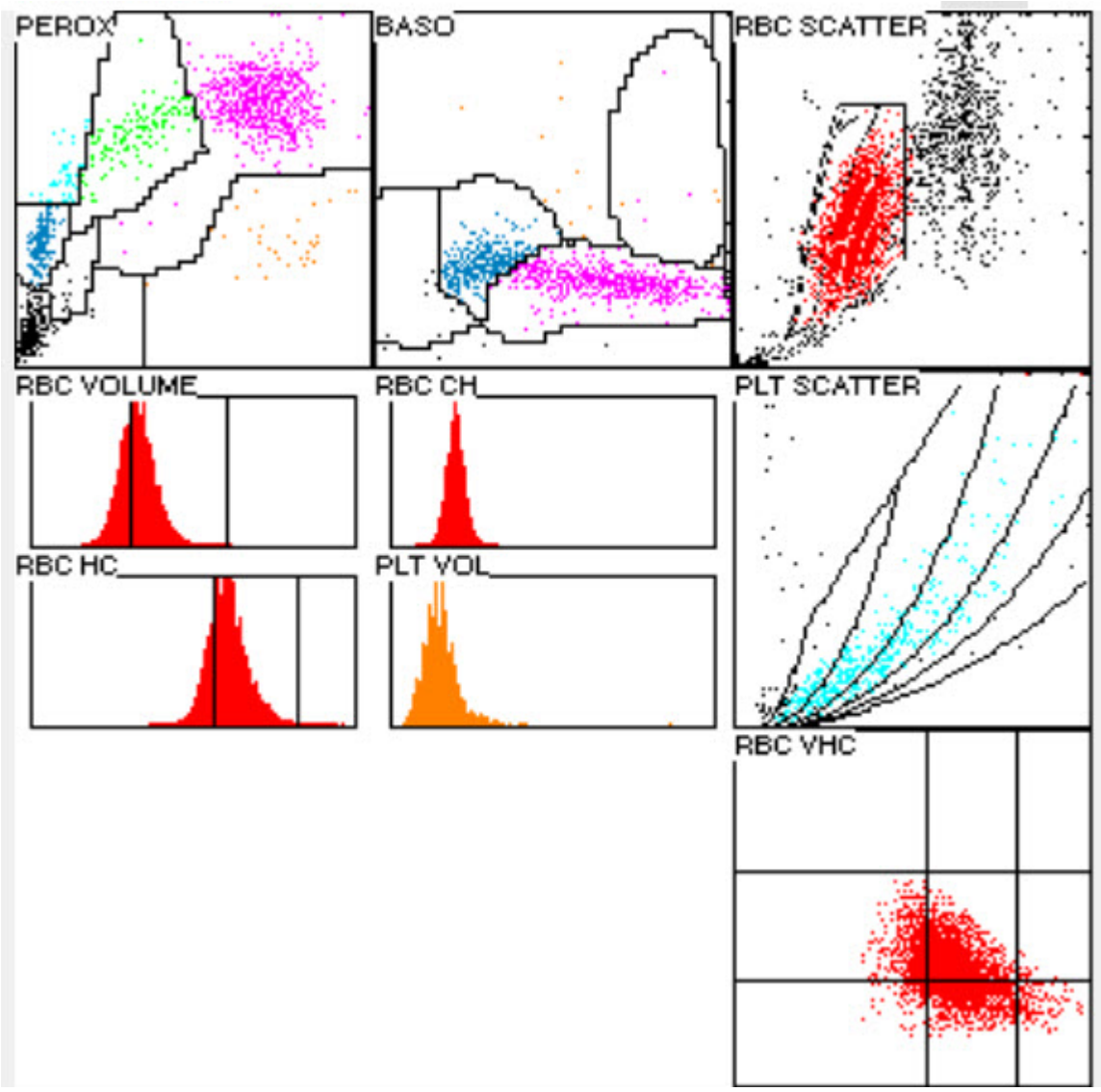
PEROX
BASO
RBC SCATTER
RBC VOLUME
RBC CH
PLT SCATTER
RBC HC
PLT VOL
RBC VHC

2.6 Blutbild mikroskopisch

Befund MQ 2019-4 H3B
Mann, 18 Jahre

Untersuchungen		Resultat	Einheit	Referenzwert
Blutbild				
Neutrophile gesamt		4.22	G/l	1.40-8.00
Monozyten		0.35	G/l	0.16-0.95
Eosinophile		0.16	G/l	0.00-0.70
Basophile		0.06	G/l	0.00-0.15
Lymphozyten		1.64	G/l	1.50-4.00
Neutrophile gesamt		65.5	%	40.0-74.0
Neutrophile Stabker.		5.0	%	0.0-20.0
Neutrophile Segmentk.	*	60.5	%	30.0-50.0
Monozyten		5.5	%	3.4-9.0
Eosinophile		2.5	%	0.0-7.0
Basophile		1.0	%	0.0-1.5
Lymphozyten		25.5	%	19.0-48.0
Plasmazellen		0.0	%	0-0.5
Blasten		0.0	%	0
Promyelozyten		0.0	%	0
Myelozyten		0.0	%	0
Metamyelozyten		0.0	%	0
Andere / Lädierte Zellen		0.0	%	0

Kommentar

Rotes Blutbild deutlich hypochrom und deutlich anisozytär mit vielen Mikrozyten. Leichte Poikilozytose mit wenigen Ovalozyten, Akanthozyten und Echinozyten, einzelne Targetzellen. Neutrophile Granulozyten mit feiner zytoplasmatischer Granulation. Lymphozyten morphologisch unaufällig. Leichte Anisozytose der Thrombozyten.

Dr.J.-D. Studt/ Dr. S. Balabanov

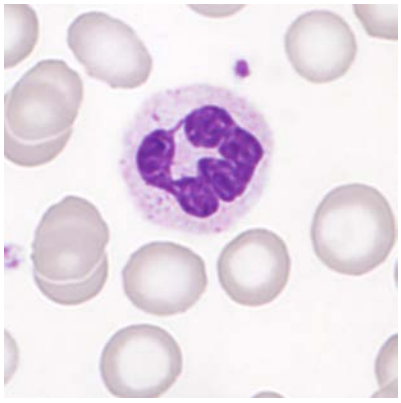

Abb 1. Neutrophiler (Seg)

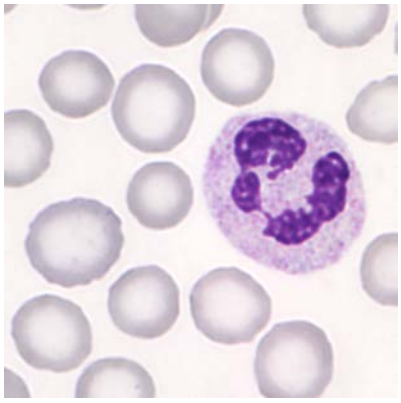

Abb 2. Neutrophiler (Seg)

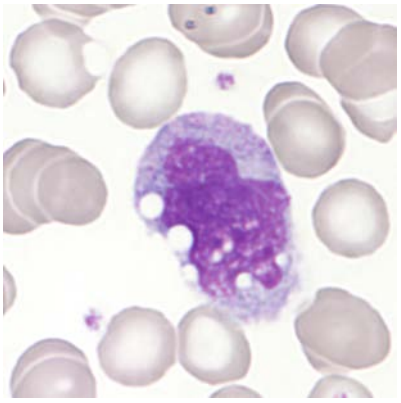

Abb 3. Monozyt

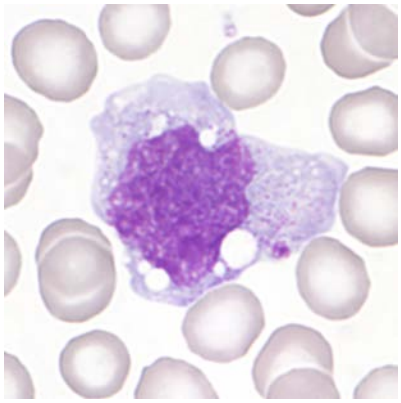

Abb 4. Monozyt

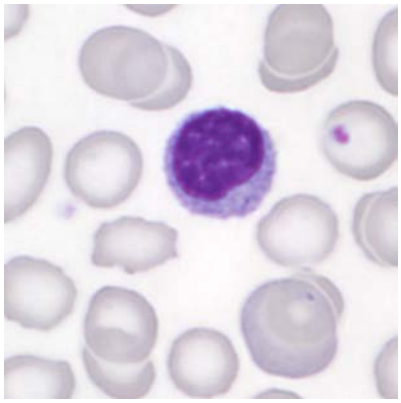

Abb 5. Lymphozyt

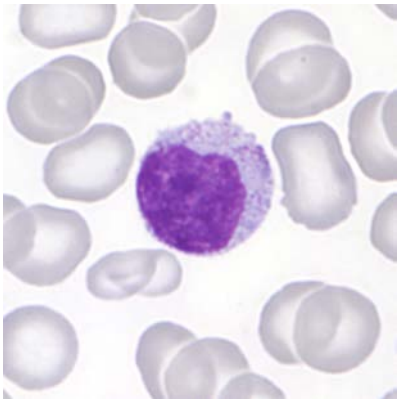

Abb 6. Lymphozyt

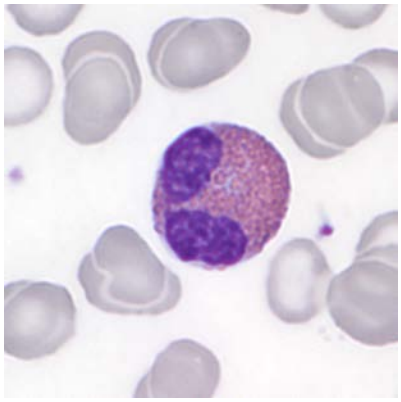

Abb 7. Eosinophiler

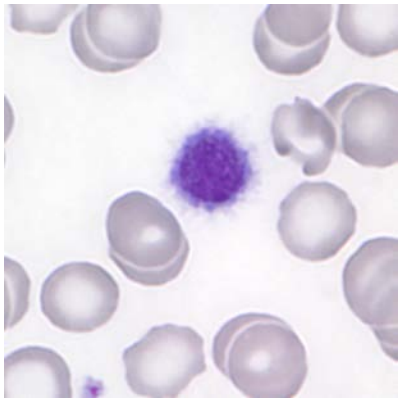

Abb 8. Thrombozyt (Makro)

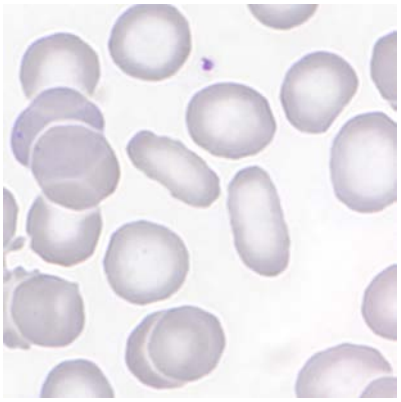

Abb 9. Ovalozyten

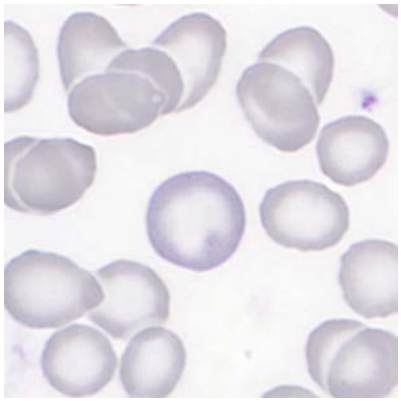

Abb 10. Polychromasie

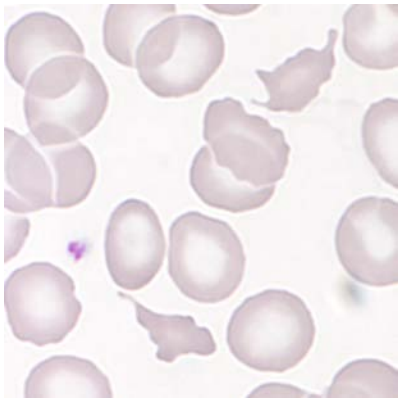

Abb 11. Poikylozytose

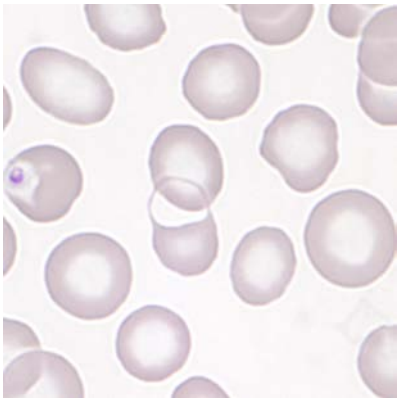

Abb 12. Poikylozytose

2.7 Resultate der Ringversuchsteilnehmer

Leukozyten Differenzierung H3-B

	0	1-4	5-9	1 -19	2 -29	3 -39	4 -49	5 -59	6 -69	7 -79	>79
Stabkernige Neutrophile	63	127	35	15	2		1		1		
Segmentkernige Neutr.		1		1	1	6	38	145	51	1	
Eosinophile	12	25	27								
Basophile	117	127									
Monozyten	1	77	118	39							
Lymphozyten			2	5	9	119	26	1	1		
Plasmazellen	238	6									
Blasten	239	5									
Promyelozyten	242	2									
Myelozyten	236	7	1								
Metamyelozyten	24	4									
Erythroblasten	241	3									
Unbekannte	231	7	5	1							
Lädierte Zellen	225	15	4								

Beurteilung H3-B

	leicht	mittel	stark			leicht	mittel	stark
Kern-Hypersegmentierung	77	38	9		*Hypochromasie*	57	118	34
Pelger-Hüet Abnormalität	2				*Polychromasie*	71	1	
Vergröberte Granulation	25	9			*Anisozytose*	9	95	9
Basophile Schlieren	5	1			*Mikrozyten*	58	71	23
Vakuolen	24	8			*Makrozyten*	39	5	1
Atypische Lymph, reaktiv	44	16			*Megalozyten*	5		
Atypische Lymph, neoplast.	4				*Poikilozytose*	112	37	3
Andere	8		1		*Ovalozyten*	117	21	
					Target-Zellen	65	12	1
					Akanthozyten	5	5	1
Anisozytose	9	33	3		*Echinozyten*	35	7	1
Megakaryozytenkernreste	12	3			*Sichel-Zellen*	4		
Granulation	12	4			*Fragmentozyten*	62	7	
Andere	1		2		*Sphärozyten (Kugelzellen)*	4		
					Stomatozyten	8		
					Basophile Punktierung	1	1	
					Howell-Jolly	3		
					Pappenheim	1		
					Andere	8	2	

Kommentar

Der Ausstrich stammt von einer Patientin mit Thalassämie minor.

2.8 Qualab Codes

Von den Teilnehmern wurden folgende Codes angegeben:
(Fett gedruckt sind die erwarteten Codes)

Code	Text	Anzahl
14	**Hypochromie**	**168**
12	**Mikrozyten**	**18**
3	**Pathologischer Befund, wird weitergeschickt**	**18**
31	**Pathologischer Befund**	**89**
1	Kern-Hypersegmentierung	75
16	**Poikilozytose**	**7**
17	**Elliptozyten/Ovalozyten**	**42**
5	Atypische Lymphozyten, vermutlich reaktiv	33
15	Polychromasie	27
2	Fragmentozyten	27
19	Targetzellen	26
9	Riesenplättchen	24
22	Geldrollenbildung	17
29	Normaler Befund	15
4	Toxische Veränderung der neutrophilen	11
13	Makrozyten	1
6	Atypische Lymphozyten, vermutlich neoplastisch	9
27	Erythrozyten, andere:	9
26	Tränenformen	7
2	Linksverschiebung	5
1	Plättchenaggregate	4
11	Thrombozyten, andere:	3
18	Stomatozyten	2
21	Sphärozyten/Mikrosphärozyten	2
8	Leukozyten, andere:	1
24	Howell-Jolly Körperchen	1
25	Basophile Punktierung	1
99	Total	24