Verein für
Association pour le
Associazione per il

medizinische Qualitätskontrolle
contrôle de qualité médical
controllo di qualità medico

Bericht

Differenzialblutbild H3

MQ 2019-3

MQ, Institut für Klinische Chemie, Universitätsspital Zürich, 8091 Zürich
Telefon 044/255 34 11, Telefax 043/508 07 02, www.mqzh.ch, info@mqzh.ch

Impressum

Der Mythic 18 wurde von der Firma Polymed, der ABX Microsemi CRP von der Firma Axonlab, der XP-300 von der Firma Sysmex und der Nihon Kohden Celltac alpha von der Firma one-privede-ag zur Verfügung gestellt. Die Messungen dieser drei Geräte wurden durch Mitarbeiter von MQ durchgeführt.
Die Befunde der Geräte XN-20, ADVA 2120 und des mikroskopischen Blutbildes wurden vom Zentrallabor des Medizinbereichs Diagnostik HAD der Klinik für Hämatologie des Universitätsspitals Zürich erstellt. Das Labor ist nach ISO/IEC 17025 akkreditiertiert (STS 445). Verantwortlicher Leiter ist Dr. J.-D. Studt, Klinikdirektor Prof. Dr. med. M.G. Manz.
www.haematologie.usz.ch
Informationen zu allen Analysen die am Universitätsspitals Zürich angeboten werden finden Sie unter:
www.uzl.usz.ch

(c) 2019 Verein für medizinische Qualitätskontrolle

Inhaltsverzeichnis

1 PROBE A 4

1.1 ABX Microsemi CRP 4

1.2 Mythic 5

1.3 Sysmex XP300 6

1.4 Sysmex XN-20 7

1.5 ADVIA 2120 9

1.6 Blutbild mikroskopisch 11

1.7 Resultate der Ringversuchsteilnehmer 13

1.8 Qualab Codes 14

2 PROBE B 15

2.1 ABX Microsemi CRP 15

2.2 Mythic 16

2.3 Sysmex XP300 17

2.4 Sysmex XN-20 18

2.5 ADVIA 2120 20

2.6 Blutbild mikroskopisch 22

2.7 Resultate der Ringversuchsteilnehmer 24

2.8 Qualab Codes 25

1 Probe A

1.1 ABX Microsemi CRP

Befund MQ 2019-3 H3A
Frau, 45 Jahre

WBC :	9.2	10^9/L	MCV :	86.0	fL
RBC :	4.43	10^{12}/L	MCH :	28.9	pg
HGB :	12.8	g/L	MCHC:	33.6	g/L
HCT :	38.1	L/L	RDW :	13.7	%
PLT :	292	10^9/L	MPV :	8.0	fL
PCT :	0.233	10^{-2}L/L	PDW :	14.9	%

DIFF:					
%LYM:	27.0	%	#LYM:	2.5	10^9/L
%MON:	5.4	%	#MON:	0.5	10^9/L
%GRA:	67.6	%	#GRA:	6.2	10^9/L

WBC

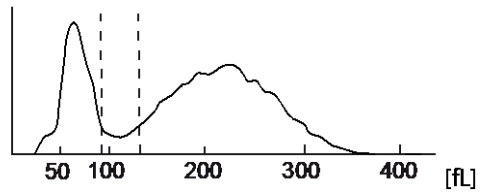

RBC

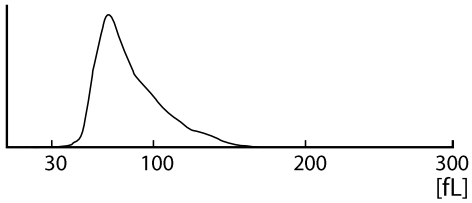

PLT

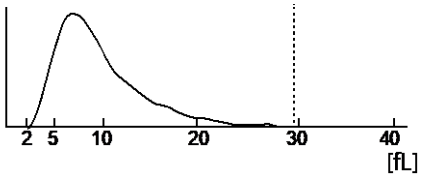

1.2 Mythic

Befund MQ 2019-3, H3A
Frau, 45 Jahre

WBC	9.3	10^9/l	3.5	/	10.0
LYM	2.6	10^9/l	1.2	/	3.2
MON	0.7	10^9/l	0.1	/	1.0
GRA	6.0	10^9/l	1.2	/	6.8
LYM%	27.5	%	17.0	/	48.0
MON%	7.5	%	2.0	/	10.0
GRA%	65.0	%	43.0	/	76.0

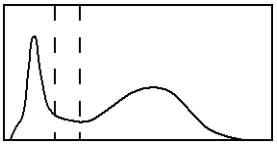

RBC	4.49	10^12/l	4.00	/	5.70
HGB	136	g/l	120	/	180
HCT	0.388	l/l	0.360	/	0.540
MCV	86.4	fl	80.0	/	100.0
MCH	30.3	pg	26.0	/	34.0
MCHC	351	g/l	310	/	365
RDW	14.7	%	10.0	/	16.0

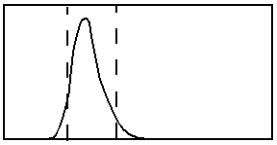

PLT	266	10^9/l	150	/	400
MPV	8.9	fl	7.0	/	11.0
PCT	0.237	cl/l	0.100	/	0.500
PDW	14.5	%	10.0	/	18.0

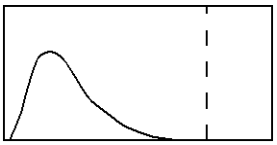

FLAGS :

1.3 Sysmex XP300

Befund MQ 2019-3 H3A
Frau, 45 Jahre

WBC	9.5	$10^3/\mu L$
RBC	4.40	$10^6/\mu L$
HGB	12.8	g/L
HCT	38.0	%
MCV	86.4	fL
MCH	29.1	pg
MCHC	33.7	g/L
PLT	280	$10^3/\mu L$
LYM%	27.6	%
MXD%	10.8	%
NEUT%	61.6	%
LYM#	2.6	$10^3/\mu L$
MXD#	1.0	$10^3/\mu L$
NEUT#	5.9	$10^3/\mu L$
RDW_SD	+46.1	fL
RDW_CV	13.9	%
PDW	12.5	fL
MPV	10.0	fL
P_LCR	24.7	%
PCT	0.28	%

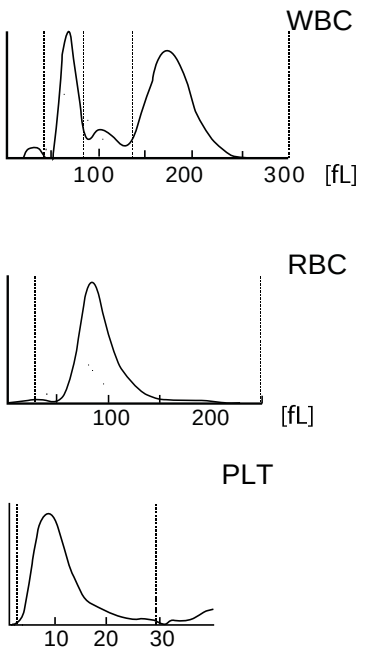

1.4 Sysmex XN-20

Befund HAD MQ 2019-3 H3A
Frau, 45 Jahre

Untersuchungen	Resultat	Einheit	Referenzwert
Blutstatus			
Hämoglobin	128	g/l	117-153
Hämatokrit	0.391	l/l	0.35-0.46
Erythrozyten	4.52	T/l	3.9-5.2
MCV	86.5	fl	80-100
MCH	28.3	pg	26-34
MCHC	327	g/l	310-360
RDW	14.2	%	11.0-14.8
Thrombozyten	276	G/l	143-400
Leukozyten	9.59	G/l	3.0-9.6
Blutbild			
Neutrophile	5.91	G/l	1.40 – 8.00
Monozyten	0.73	G/l	0.16 – 0.95
Eosinophile	0.23	G/l	0.00 – 0.70
Basophile	0.05	G/l	0.00-0.15
Lymphozyten	2.67	G/l	1.50 - 4.00
IG abs.	0.03	G/l	0.00 – 0.03
IG %	0.3	%	0.0 – 0.05
NRBC abs.	0.00	G/l	
NRBC	0.0	/100 Lc	

Befund HAD MQ 2019-3 H3A

WDF

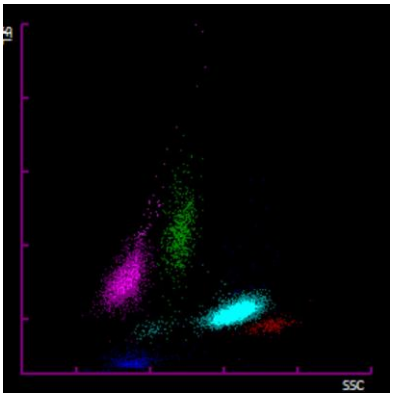

WNR

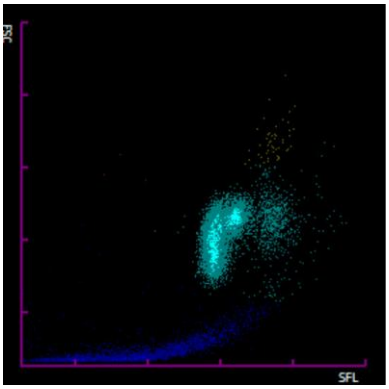

WDF-Histo

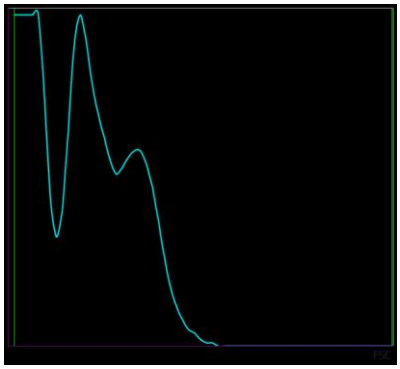

WPC

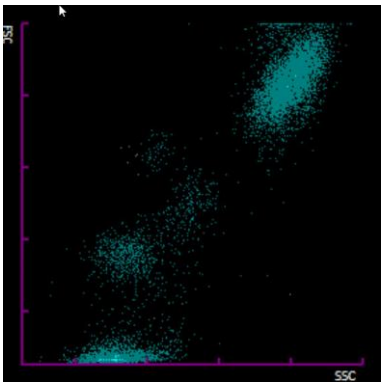

Ret

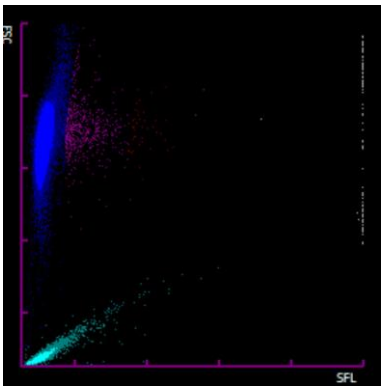

PLT-F

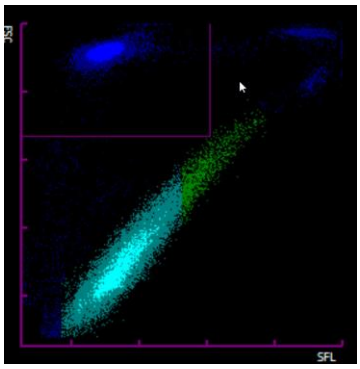

RBC

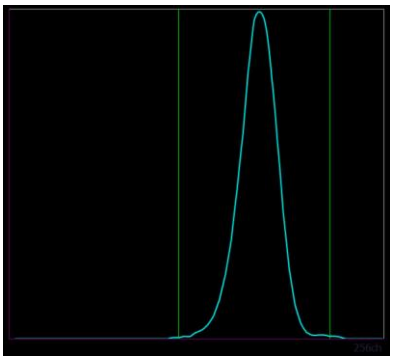

PLT

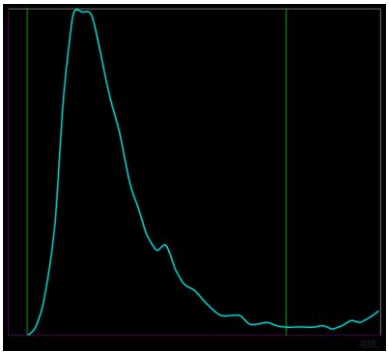

1.5 ADVIA 2120

Befund HAD MQ 2019-3 H3A
Frau, 45 Jahre

Untersuchungen		Resultat	Einheit	Referenzwert
Blutstatus				
Hämoglobin		129	g/l	117-153
Hämatokrit		0.402	l/l	0.35-0.46
Erythrozyten		4.59	T/l	3.9-5.2
MCV		87.6	fl	80-100
MCH		28.2	pg	26-34
MCHC		322	g/l	310-360
Mikrozyten		0.7	%	0-2.0
Makrozyten		0.3	%	0-2.0
Hypochrome Ec	*	2.8	%	0-2.0
Hyperchrome Ec		0.3	%	0-2.0
RDW		13.7	%	11.0-14.8
Thrombozyten		282	G/l	143-400
Vd. L-SHIFT		0	+	Keine (0)
Leukozyten	*	9.70	G/l	3.0-9.6
Blutbild				
Neutrophile		6.16	G/l	1.40-8.00
Monozyten		0.56	G/l	0.16-0.95
Eosinophile		0.23	G/l	0.00-0.70
Basophile		0.04	G/l	0.00-0.15
Lymphozyten		2.57	G/l	1.50-4.00
LUC		0.13	%	0.0-4.0

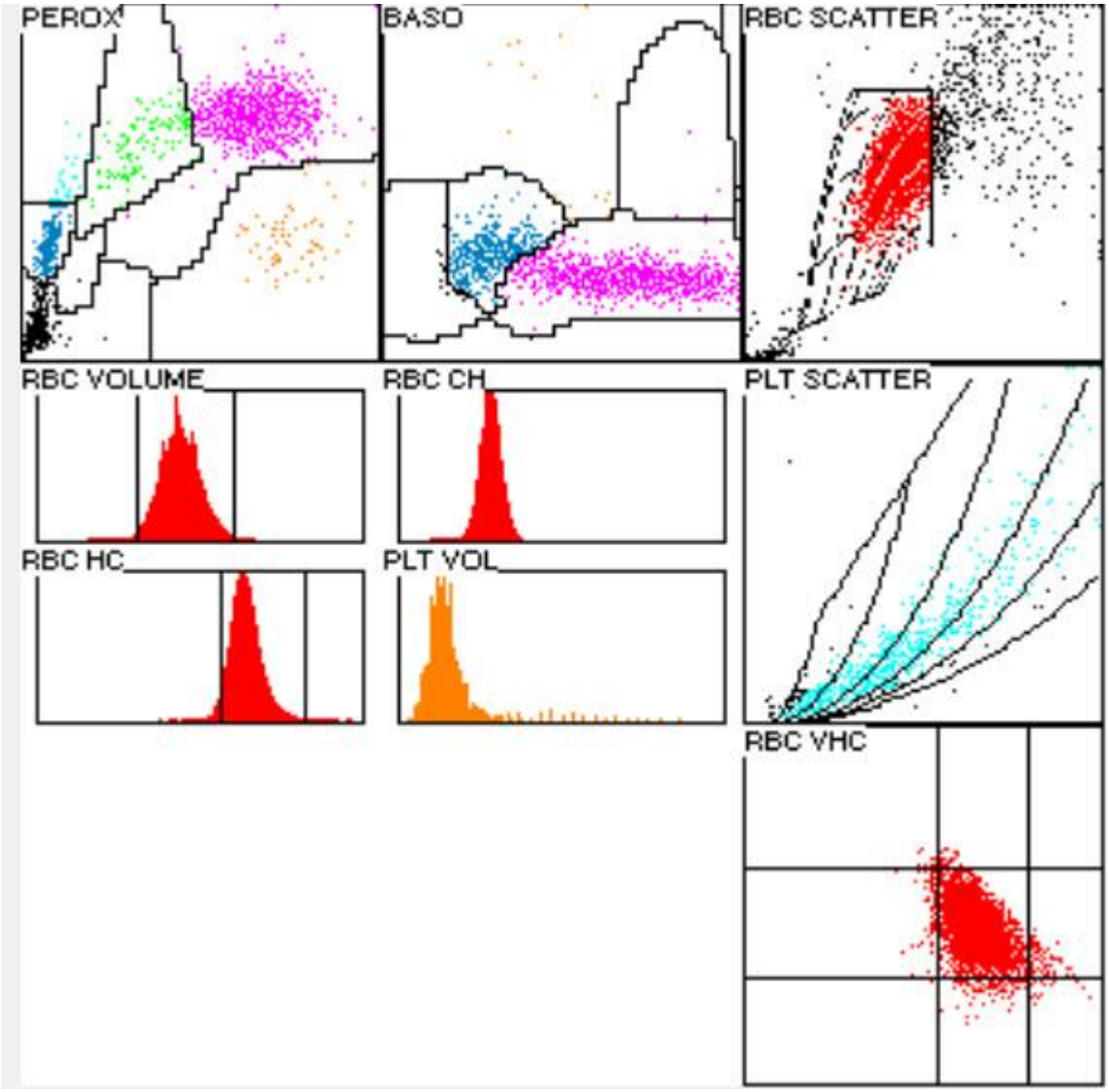
PEROX
BASO
RBC SCATTER
RBC VOLUME
RBC CH
PLT SCATTER
RBC HC
PLT VOL
RBC VHC

1.6 Blutbild mikroskopisch

Befund HAD MQ 2019-3 H3A
Frau, 45 Jahre

Untersuchungen		Resultat	Einheit	Referenzwert
Blutbild				
Neutrophile gesamt		5.82	G/l	1.40-8.00
Monozyten		0.63	G/l	0.16-0.95
Eosinophile		0.39	G/l	0.00-0.70
Basophile		0.15	G/l	0.00-0.15
Lymphozyten		2.72	G/l	1.50-4.00
Neutrophile gesamt		60.0	%	40.0-74.0
Neutrophile Stabker.		1.5	%	0.0-20.0
Neutrophile Segmentk.	*	58.5	%	30.0-50.0
Monozyten		6.5	%	3.4-9.0
Eosinophile		4.0	%	0.0-7.0
Basophile		1.5	%	0.0-1.5
Lymphozyten		28.0	%	19.0-48.0
Plasmazellen		0.0	%	0-0.5
Blasten		0.0	%	0
Promyelozyten		0.0	%	0
Myelozyten		0.0	%	0
Metamyelozyten		0.0	%	0
Andere / Lädierte Zellen		0.0	%	
			/100 Lc	

Kommentar

Rotes Blutbild normochrom, normozytär. Neutrophile Granulozyten mit feiner zytoplasmatischer Granulation. Wenige Lymphozyten leicht reaktiv verändert. Leichte Anisozytose der Thrombozyten.

Dr.J.-D. Studt/ Dr. S. Balabanov

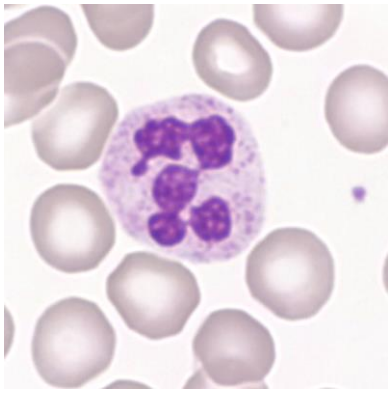

Abb 1. Neutrophiler (Seg)

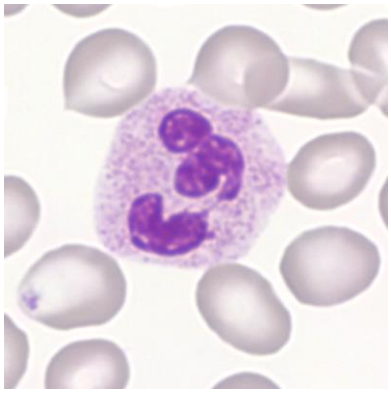

Abb 2. Neutrophiler (Seg)

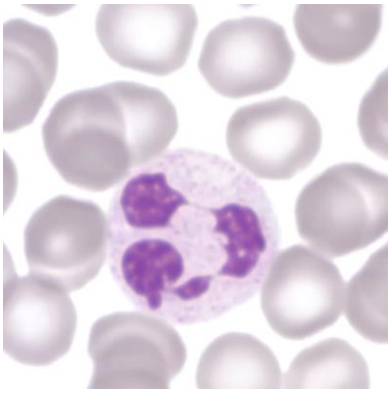

Abb 3. Neutrophiler (Seg)

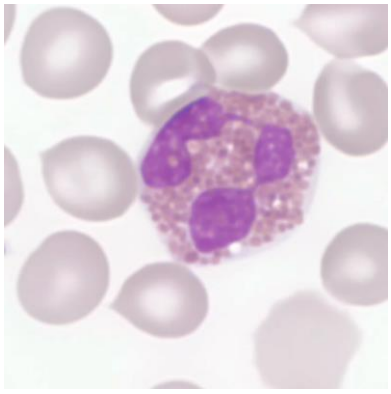

Abb 4. Eosinophiler

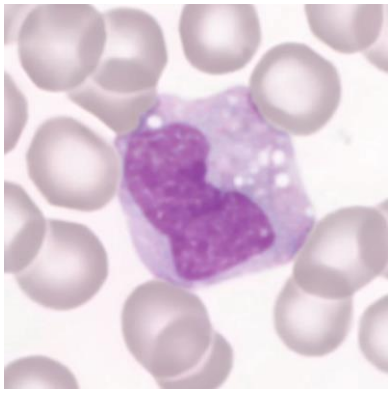

Abb 5. Monozyt

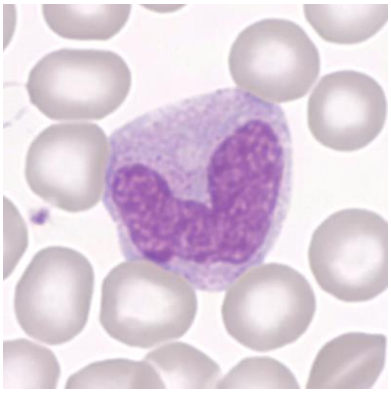

Abb 6. Monozyt

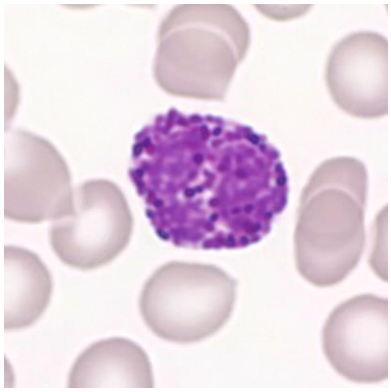

Abb 7.Basophiler

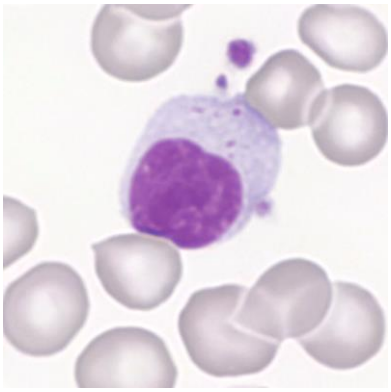

Abb 8. Lymphozyt (LGL)

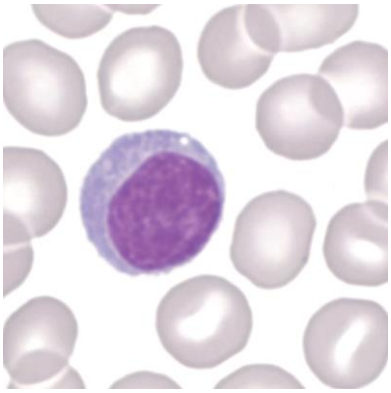

Abb 9. Lymphozyt

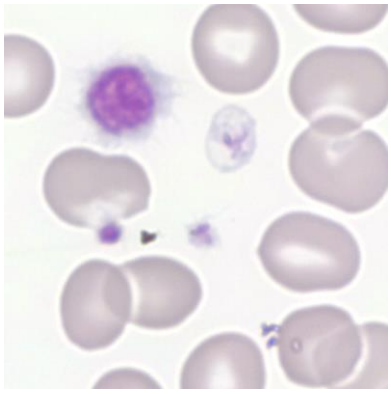

Abb 10. Thrombozyten (Anisozytose)

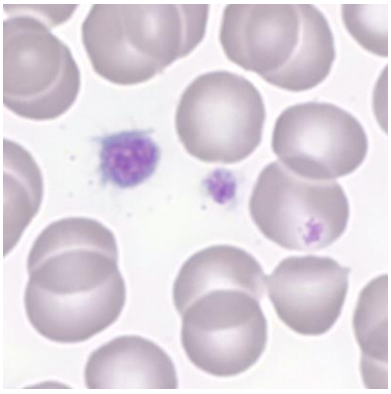

Abb 11. Thrombozyten

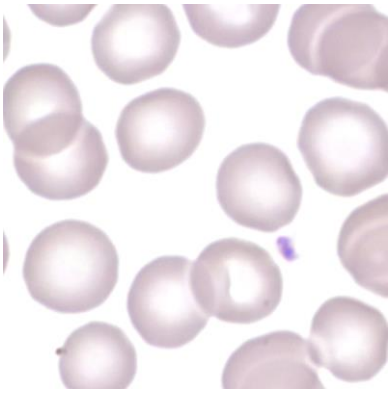

Abb 12. Erythrozyten

1.7 Resultate der Ringversuchsteilnehmer

Leukozyten Differenzierung H3-A

	0	1-4	5-9	10-19	20-29	30-39	40-49	50-59	60-69	70-79	>79
Stabkernige Neutrophile	18	141	56	13	5				2		
Segmentkernige Neutr.			1	1	1	5	17	117	92	1	
Eosinophile	21	201	12	1							
Basophile	105	130									
Monozyten	13	90	126	6							
Lymphozyten			1	3	104	117	10				
Plasmazellen	224	9	2								
Blasten	232	2	1								
Promyelozyten	232	3									
Myelozyten	229	5	1								
Metamyelozyten	231	4									
Erythroblasten	234	1									
Unbekannte	229	5	1								
Lädierte Zellen	221	10	4								

Beurteilung H3-A

	leicht	mittel	stark			leicht	mittel	stark
Kern-Hypersegmentierung	44	11	1		*Hypochromasie*	42	14	1
Pelger-Hüet Abnormalität	2	1			*Polychromasie*	9	2	
Vergröberte Granulation	68	23	1		*Anisozytose*	96	10	2
Basophile Schlieren	4	2			*Mikrozyten*	30	4	1
Vakuolen	30	2			*Makrozyten*	24	3	1
Atypische Lymph, reaktiv	49	13			*Megalozyten*	6	1	
Atypische Lymph, neoplast.	4	1			*Poikilozytose*	44	1	
Andere	5	2			*Ovalozyten*	39	5	
					Target-Zellen	16		
					Akanthozyten	8	1	
Anisozytose	92	21	4		*Echinozyten*	10		
Megakaryozytenkernreste	11	2			*Sichel-Zellen*			
Granulation	13	2			*Fragmentozyten*	5		
Andere	3				*Sphärozyten (Kugelzellen)*	3	3	
					Stomatozyten	40	9	1
					Basophile Punktierung	3		
					Howell-Jolly	1		
					Pappenheim			
					Andere	1	1	1

Kommentar

Der Ausstrich stammt von einer gesunden Spenderin.

1.8 Qualab Codes

Von den Teilnehmern wurden folgende Codes angegeben:
(Fett gedruckt sind die erwarteten Codes)

Code	Text	Anzahl
29	**Normaler Befund**	**168**
1	Kern-Hypersegmentierung	47
5	Atypische Lymphozyten, vermutlich reaktiv	34
9	Riesenplättchen	33
30	Pathologischer Befund, wird weitergeschickt	33
4	Toxische Veränderung der neutrophilen	23
14	Hypochromie	21
31	Pathologischer Befund	21
18	Stomatozyten	20
16	Poikilozytose	17
12	Mikrozyten	15
13	Makrozyten	11
22	Geldrollenbildung	11
11	Thrombozyten, andere:	10
17	Elliptozyten/Ovalozyten	10
10	Plättchenaggregate	8
19	Targetzellen	8
2	Linksverschiebung	6
21	Sphärozyten/Mikrosphärozyten	4
27	Erythrozyten, andere:	4
8	Leukozyten, andere:	3
6	Atypische Lymphozyten, vermutlich neoplastisch	2
15	Polychromasie	2
20	Fragmentozyten	2
25	Basophile Punktierung	2
26	Tränenformen	2
99	Total	236

2 Probe B

2.1 ABX Microsemi CRP

Befund MQ 2019-3 H3B
Mann, 82 Jahre

WBC :	5.5	10^9/L	MCV :	93.7	fL
RBC :	4.15	10^{12}/L	MCH :	31.7	pg
HGB :	13.2	g/L	MCHC:	33.9	g/L
HCT :	38.9	L/L	RDW :	12.9	%
PLT :	208	10^9/L	MPV :	7.9	fL
PCT :	0.164	10^{-2}L/L	PDW :	15.7	%

WBC FLAGS: G1

%LYM:	30.6		%	#LYM:	1.7	10^9/L
%MON:	11.0	H	%	#MON:	0.6	10^9/L
%GRA:	58.4		%	#GRA:	3.2	10^9/L

WBC

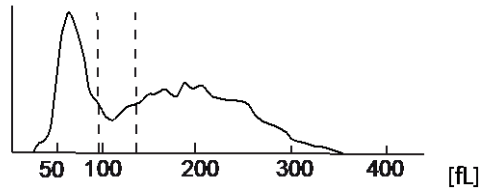

RBC

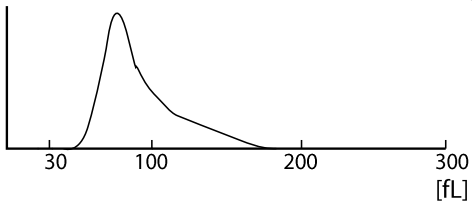

PLT

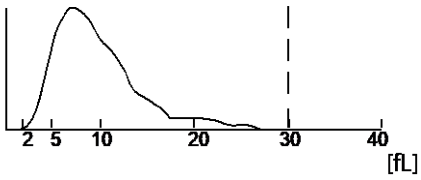

2.2 Mythic

Befund MQ 2019-3 H3B
Mann, 82 Jahre

WBC	5.6		10^9/l	3.5	/	10.0
LYM	1.8		10^9/l	1.2	/	3.2
MON	1.0		10^9/l	0.1	/	1.0
GRA	2.8		10^9/l	1.2	/	6.8
LYM%	32.4		%	17.0	/	48.0
MON%	18.1	H	%	2.0	/	10.0
GRA%	49.5		%	43.0	/	76.0

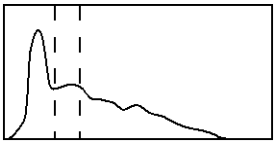

RBC	4.29		10^12/l	4.00	/	5.70
HGB	142		g/l	120	/	180
HCT	0.145		l/l	0.360	/	0.540
MCV	96.7		fl	80.0	/	100.0
MCH	33.1		pg	26.0	/	34.0
MCHC	342		g/l	310	/	365
RDW	14.0		%	10.0	/	16.0

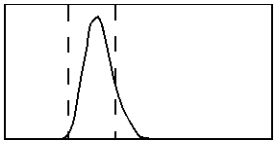

PLT	240		10^9/l	150	/	400
MPV	8.5		fl	7.0	/	11.0
PCT	0.204		cl/l	0.100	/	0.500
PDW	15.6		%	10.0	/	18.0

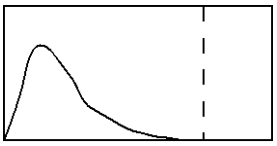

FLAGS:

2.3 Sysmex XP300

Befund MQ 2019-3 H3B
Mann, 82 Jahre

WBC		5.7	$10^3/\mu L$
RBC	-	4.18	$10^6/\mu L$
HGB		13.5	g/dL
HCT		39.6	%
MCV		94.7	fL
MCH		32.3	pg
MCHC		34.1	g/dL
PLT		218	$10^3/\mu L$
LYM%		31.3	%
MXD%	+	25.8	%
NEUT%	-	42.9	%
LYM#		1.8	$10^3/\mu L$
MXD#	+	1.5	$10^3/\mu L$
NEUT#		2.4	$10^3/\mu L$
RDW_SD	+	50.7	fL
RDW_CV		13.8	%
PDW		13.3	fL
MPV		10.3	fL
P_LCR		29.5	%
PCT		0.22	%

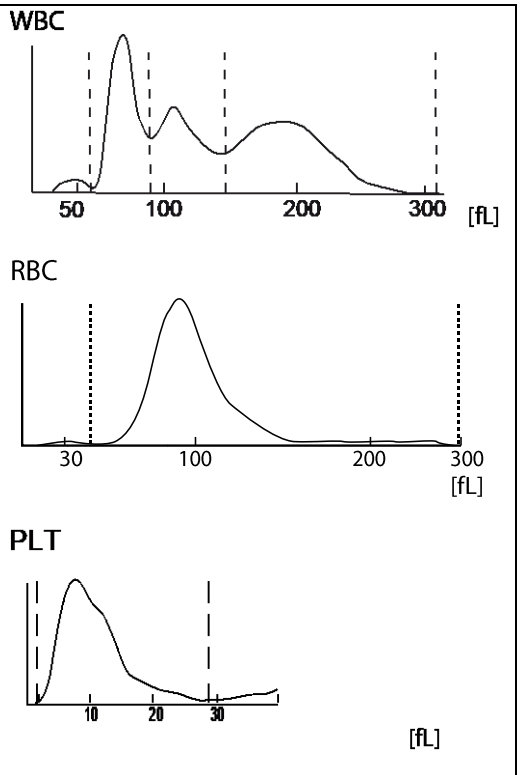

2.4 Sysmex XN-20

Befund MQ 2019-3 H3B
Mann, 82 Jahre

Untersuchungen		Resultat	Einheit	Referenzwert
Blutstatus				
Hämoglobin		137	g/l	117-153
Hämatokrit		0.410	l/l	0.35-0.46
Erythrozyten		4.40	T/l	3.9-5.2
MCV		93.2	fl	80-100
MCH		31.1	pg	26-34
MCHC		334	g/l	310-360
Thrombozyten		179	G/l	143-400
Leukozyten		5.88	G/l	3.0-9.6
Blutbild				
Neutrophile		2.47	G/l	1.40-8.00
Monozyten	*	1.19	G/l	0.16-0.95
Eosinophile		0.31	G/l	0.00-0.70
Basophile		0.05	G/l	0.00-0.15
Lymphozyten		1.86	G/l	1.50-4.00
IG abs.		0.02	G/l	0.00-0.03
IG %		0.3	%	0.0-0.5
NRBC abs.		0.01	G/l	
NRBC		0.2	/100 Lc	

Befund HAD MQ 2019-3 H3B

WDF

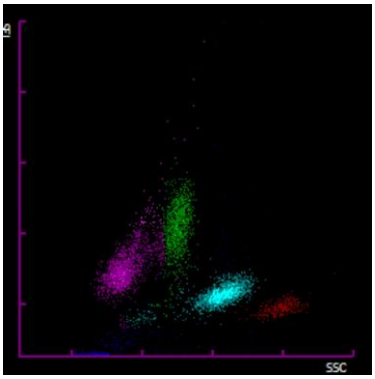

WNR

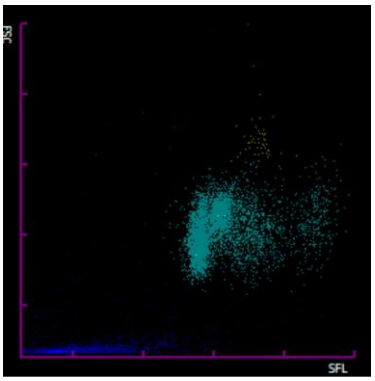

WBC-Histo

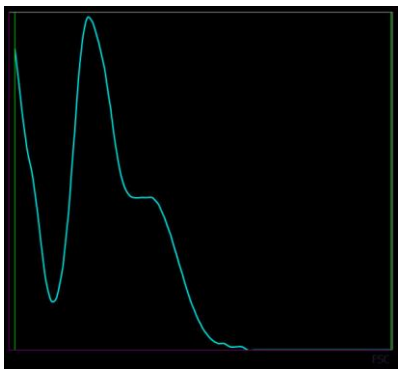

WPC



Ret

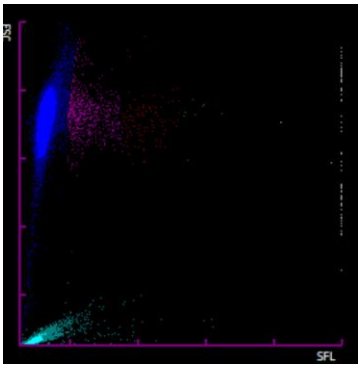

PLT-F

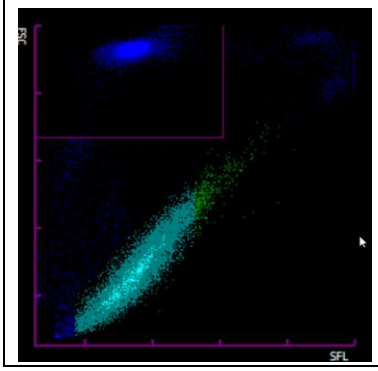

RBC

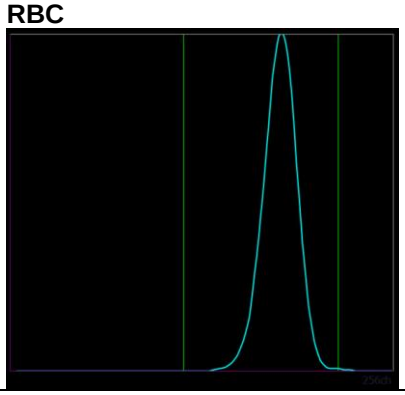

PLT

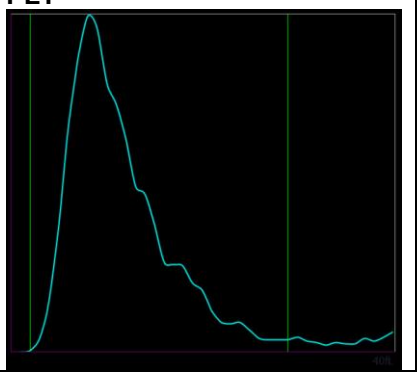

2.5 ADVIA 2120

Befund MQ 2019-3 H3B
Mann, 82 Jahre

Untersuchungen		Resultat	Einheit	Referenzwert
Blutstatus				
Hämoglobin		136	g/l	117-153
Hämatokrit		0.413	l/l	0.35-0.46
Erythrozyten		4.41	T/l	3.9-5.2
MCV		93.8	fl	80-100
MCH		30.9	pg	26-34
MCHC		330	g/l	310-360
Mikrozyten		0.6	%	0-2.0
Makrozyten		1.7	%	0-2.0
Hypochrome Ec		1.2	%	0-2.0
Hyperchrome Ec		0.6	%	0-2.0
RDW		13.8	%	11.0-0-14.8
Thrombozyten		187	G/l	143-400
Leukozyten		6.13	G/l	3.0-9.6
Blutbild				
Neutrophile		2.72	G/l	1.40-8.00
Monozyten	*	1.06	G/l	0.16-0.95
Eosinophile		0.32	G/l	0.00-0.70
Basophile		0.03	G/l	0.00-0.15
Lymphozyten		1.85	G/l	1.50-4.00
LUC		0.16	%	0.0-4.0

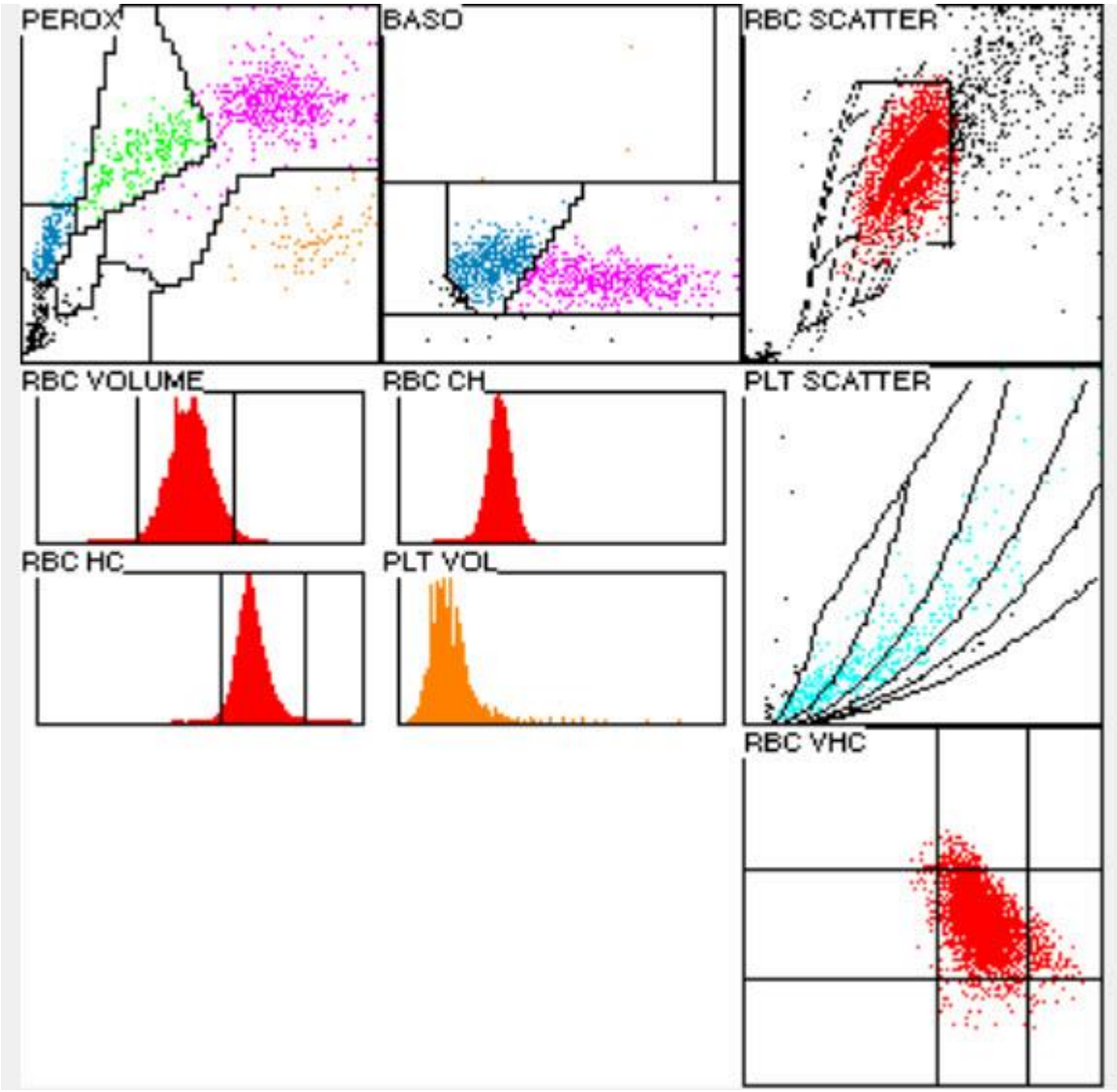
PEROX
BASO
RBC SCATTER
RBC VOLUME
RBC CH
PLT SCATTER
RBC HC
PLT VOL
RBC VHC

2.6 Blutbild mikroskopisch

Befund MQ 2019-3 H3B
Mann, 82 Jahre

Untersuchungen		Resultat	Einheit	Referenzwert
Blutbild				
Neutrophile gesamt		2.79	G/l	1.40-8.00
Monozyten	*	1.07	G/l	0.16-0.95
Eosinophile		0.31	G/l	0.00-0.70
Basophile		0.06	G/l	0.00-0.15
Lymphozyten		1.90	G/l	1.50-4.00
Neutrophile gesamt		45.5	%	40.0-74.0
Neutrophile Stabker.		8.0	%	0.0-20.0
Neutrophile Segmentk.		37.5	%	30.0-50.0
Monozyten	*	17.5	%	3.4-9.0
Eosinophile		5.0	%	0.0-7.0
Basophile		1.0	%	0.0-1.5
Lymphozyten		31.0	%	19.0-48.0
Plasmazellen		0.0	%	0-0.5
Blasten		0.0	%	0
Promyelozyten		0.0	%	0
Myelozyten		0.0	%	0
Metamyelozyten		0.0	%	0
Andere / Lädierte Zellen		0.0	%	0

Kommentar

Rotes Blutbild normochrom, normozytär. Leichte Geldrollenbildung. Neutrophile Granulozyten mit feiner zytoplasmatischer Granulation. Wenige Lymphozyten sind reaktiv, wenige lymphoplasmozytoid verändert. Leichte Anisozytose der Thrombozyten.

Dr.J.-D. Studt/ Dr. S. Balabanov

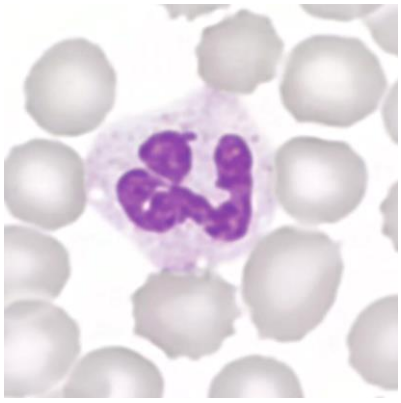

Abb 1. Neutrophiler (Seg)

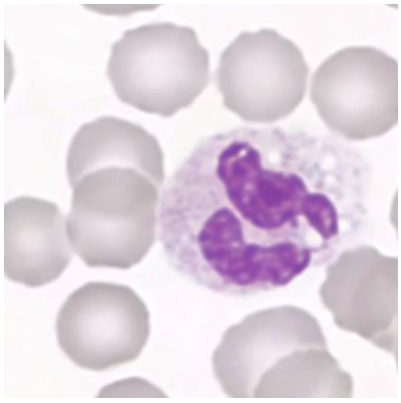

Abb 2. Neutrophiler (Seg)

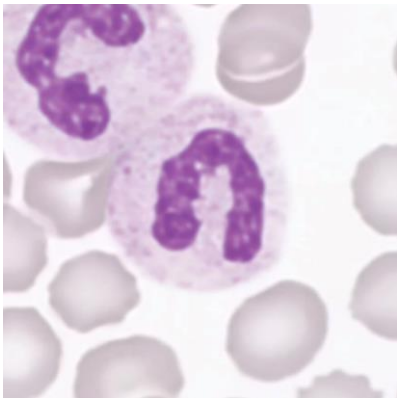

Abb 3. Neutrophiler (Stab)

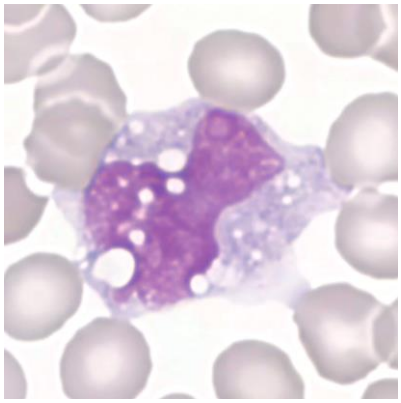

Abb 4. Monozyt

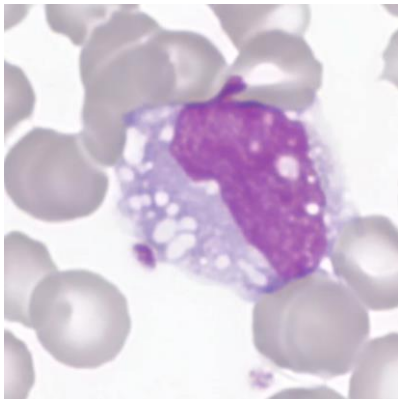

Abb 5. Monozyt

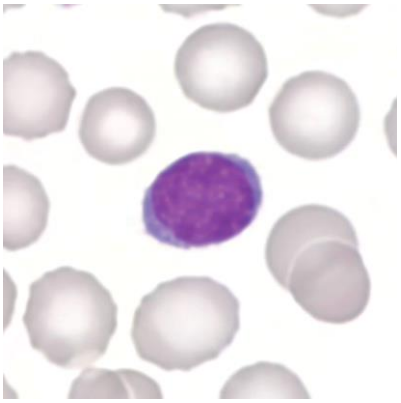

Abb 6. Lymphozyt

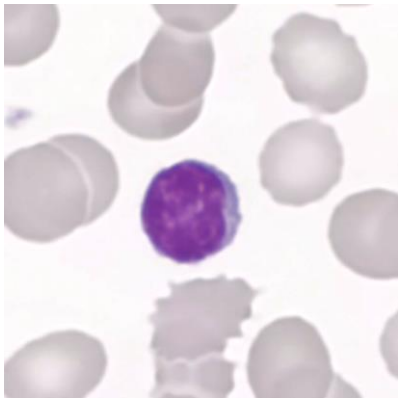

Abb 7. Lymphozyt

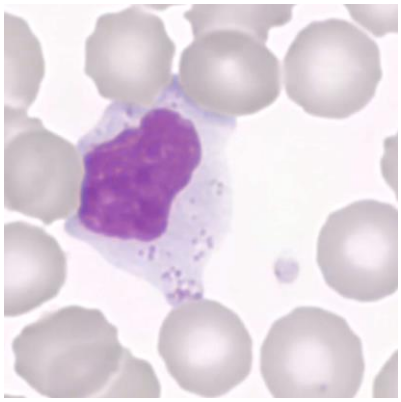

Abb 8. Lymphozyt reaktiv

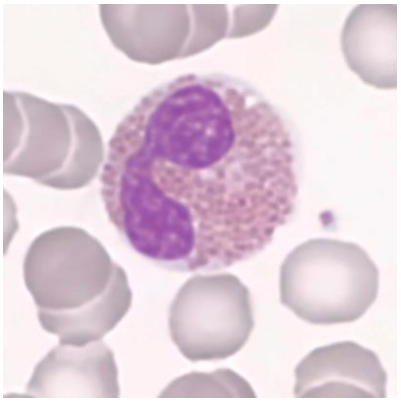

Abb 9. Eosinophiler

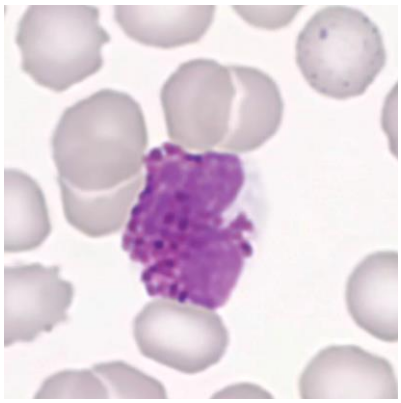

Abb 10. Basophiler

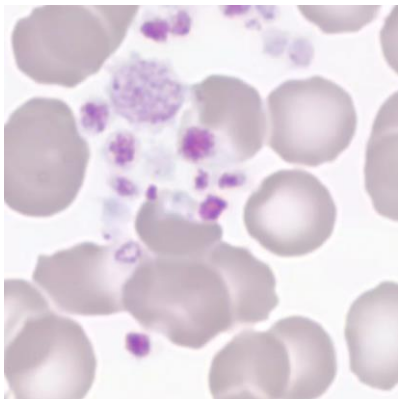

Abb 11. Thrombozyten

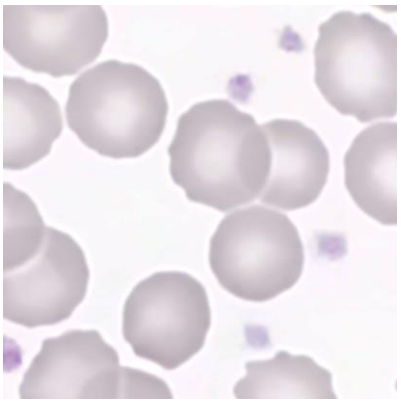

Abb 12. Erythrozyten und Thrombozyten

2.7 Resultate der Ringversuchsteilnehmer

Leukozyten Differenzierung H3-B

	0	*1-4*	*5-9*	*10-19*	*20-29*	*30-39*	*40-49*	*50-59*	*60-69*	*70-79*	*>79*
Stabkernige Neutrophile	3	40	81	90	17	2	1				
Segmentkernige Neutr.				5	64	126	36	3			
Eosinophile	3	126	101	4							
Basophile	76	158									
Monozyten	6	27	44	104	50	2					1
Lymphozyten			1	2	36	124	59	12			
Plasmazellen	225	6	3								
Blasten	224	3	2	4		1					
Promyelozyten	225	8		1							
Myelozyten	220	10	1	3							
Metamyelozyten	226	7	1								
Erythroblasten	231	3									
Unbekannte	215	9	5	5							
Lädierte Zellen	196	25	11	2							

Beurteilung H3-B

	leicht	*mittel*	*stark*
Kern-Hypersegmentierung	16	5	
Pelger-Hüet Abnormalität	2		
Vergröberte Granulation	46	10	
Basophile Schlieren	12		
Vakuolen	59	31	4
Atypische Lymph, reaktiv	55	17	5
Atypische Lymph, neoplast.	5	2	1
Andere	6	7	
Anisozytose	83	25	1
Megakaryozytenkernreste	11		
Granulation	12	2	
Andere	5		

	leicht	*mittel*	*stark*
Hypochromasie	26	6	2
Polychromasie	31	8	2
Anisozytose	107	22	3
Mikrozyten	46	5	1
Makrozyten	29	8	1
Megalozyten	5	1	
Poikilozytose	73	19	2
Ovalozyten	37	4	1
Target-Zellen	8	2	
Akanthozyten	36	26	7
Echinozyten	51	54	20
Sichel-Zellen	2		1
Fragmentozyten	49	4	
Sphärozyten (Kugelzellen)	9	1	
Stomatozyten	2		
Basophile Punktierung	30	1	
Howell-Jolly	3		
Pappenheim	4		
Andere	5	2	

Kommentar

Der Ausstrich stammt von einer Patientin mit einer chronischen obstruktiven Lungenerkrankung.

2.8 Qualab Codes

Von den Teilnehmern wurden folgende Codes angegeben:
(Fett gedruckt sind die erwarteten Codes)

Code	Text	Anzahl
30	**Pathologischer Befund, wird weitergeschickt**	**122**
31	**Pathologischer Befund**	**65**
5	**Atypische Lymphozyten, vermutlich reaktiv**	**58**
27	Erythrozyten, andere:	49
16	Poikilozytose	47
4	Toxische Veränderung der neutrophilen	34
20	Fragmentozyten	34
8	Leukozyten, andere:	27
29	**Normaler Befund**	**26**
1	Kern-Hypersegmentierung	24
12	Mikrozyten	19
15	Polychromasie	18
6	Atypische Lymphozyten, vermutlich neoplastisch	17
9	Riesenplättchen	15
22	Geldrollenbildung	15
14	Hypochromie	13
10	Plättchenaggregate	11
17	Elliptozyten/Ovalozyten	11
13	Makrozyten	10
2	Linksverschiebung	8
25	Basophile Punktierung	8
21	Sphärozyten/Mikrosphärozyten	6
11	Thrombozyten, andere:	4
19	Targetzellen	4
26	Tränenformen	3
24	Howell-Jolly Körperchen	2
18	Stomatozyten	1
99	Total	235