Verein für
Association pour le
Associazione per il

medizinische Qualitätskontrolle
contrôle de qualité médical
controllo di qualità medico

Bericht

Differenzialblutbild H3

MQ 2018-4

MQ, Institut für Klinische Chemie, Universitätsspital Zürich, 8091 Zürich
Telefon 044/255 34 11, Telefax 043/508 07 02, www.mqzh.ch, info@mqzh.ch

Impressum

Der Mythic 18 wurde von der Firma Polymed, der ABX Microsemi CRP von der Firma Axonlab, der XP-300 von der Firma Sysmex und der Nihon Kohden Celltac alpha von der Firma one-privede-ag zur Verfügung gestellt. Die Messungen dieser drei Geräte wurden durch Mitarbeiter von MQ durchgeführt.
Die Befunde der Geräte XE-5000, ADVA 2120 und des mikroskopischen Blutbildes wurden vom Zentrallabor des Medizinbereichs Diagnostik HAD der Klinik für Hämatologie des Universitätsspitals Zürich erstellt. Das Labor ist nach ISO/IEC 17025 akkreditiertiert (STS 445). Verantwortlicher Leiter ist Dr. J.-D. Studt, Klinikdirektor Prof. Dr. med. M.G. Manz.
www.haematologie.usz.ch
Informationen zu allen Analysen die am Universitätsspitals Zürich angeboten werden finden Sie unter:
www.uzl.usz.ch

(c) 2018 Verein für medizinische Qualitätskontrolle

Inhaltsverzeichnis

1 PROBE A 4

1.1 ABX Microsemi CRP 4

1.2 Mythic 5

1.3 Sysmex XP300 6

1.4 Sysmex XE-5000 7

1.5 ADVIA 2120 9

1.6 Blutbild mikroskopisch 11

1.7 Resultate der Ringversuchsteilnehmer 13

1.8 Qualab Codes 14

2 PROBE B 15

2.1 ABX Microsemi CRP 15

2.2 Mythic 16

2.3 Sysmex XP300 17

2.4 Sysmex XE-5000 18

2.5 ADVIA 2120 20

2.6 Blutbild mikroskopisch 22

2.7 Resultate der Ringversuchsteilnehmer 24

2.8 Qualab Codes 25

1 Probe A

1.1 ABX Microsemi CRP

Befund MQ 2018-4 H3A
Mann, 49 Jahre

WBC :	17.5	H	10^9/L	MCV :	87.9	fL
RBC :	5.55		10^{12}/L	MCH :	29.5	pg
HGB :	16.3		g/L	MCHC:	33.5	g/L
HCT :	48.8		L/L	RDW :	13.9	%
PLT :	320		10^9/L	MPV :	7.3	fL
PCT :	0.233		10^{-2}L/L	PDW :	14.5	%

DIFF:					
%LYM:	42.9	%	#LYM:	7.5	10^9/L
%MON:	6.3	%	#MON:	1.1	10^9/L
%GRA:	50.8	%	#GRA:	8.9	10^9/L

WBC

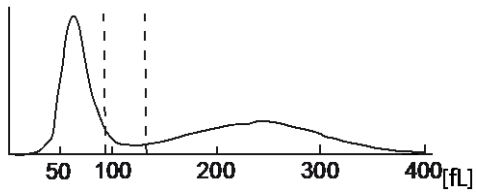

RBC

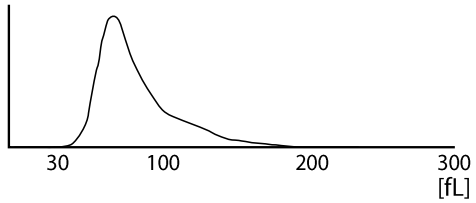

PLT

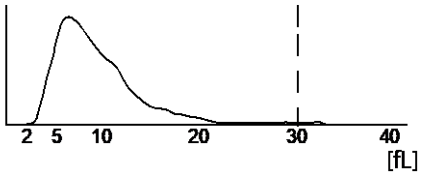

1.2 Mythic

Befund MQ 2018-4, H3A
Mann, 49 Jahre

WBC	17.4	H	10^9/l	3.5	/	10.0
LYM	6.3	H	10^9/l	1.2	/	3.2
MON	2.1	H	10^9/l	0.1	/	1.0
GRA	9.0	h	10^9/l	1.2	/	6.8
LYM%	---		%	17.0	/	48.0
MON%	12.2	H	%	2.0	/	10.0
GRA%	51.6		%	43.0	/	76.0

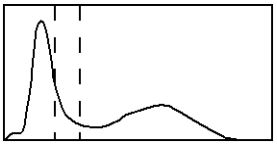

RBC	5.63		10^12/l	4.00	/	5.70
HGB	163		g/l	140	/	180
HCT	0.487		l/l	0.420	/	0.540
MCV	86.5		fl	80.0	/	100.0
MCH	29.0		pg	26.0	/	34.0
MCHC	335		g/l	310	/	365
RDW	14.9		%	10.0	/	16.0

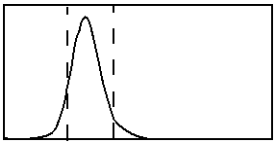

PLT	332		10^9/l	150	/	400
MPV	7.6		fl	7.0	/	11.0
PCT	0.252		cl/l	0.100	/	0.500
PDW	13.5		%	10.0	/	18.0

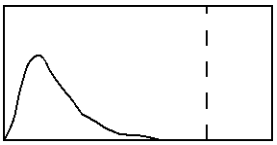

FLAGS : LEUCOCYTOSIS LYMPHOCYTOSIS MONOCYTOSIS GRANULOCYTOSIS

1.3 Sysmex XP300

Befund MQ 2018-4 H3A
Mann, 49 Jahre

WBC	+18.1	$10^3/\mu L$
RBC	5.70	$10^6/\mu L$
HGB	16.6	g/L
HCT	48.6	%
MCV	85.3	fL
MCH	29.1	pg
MCHC	34.2	g/L
PLT	335	$10^3/\mu L$
LYM%	+ 47.8	%
MXD%	8.6	%
NEUT%	-43.8	%
LYM#	+8.7	$10^3/\mu L$
MXD#	+ 1.6	$10^3/\mu L$
NEUT#	+ 7.8	$10^3/\mu L$
RDW_SD	+48.4	fL
RDW_CV	15.3	%
PDW	11.2	fL
MPV	9.0	fL
P_LCR	18.1	%
PCT	+ 0.30	%

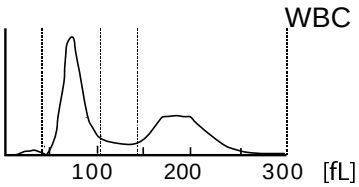

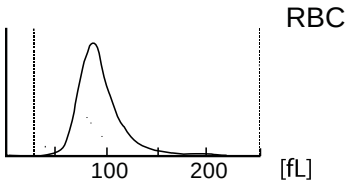

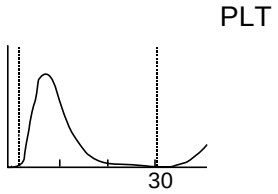

1.4 Sysmex XE-5000

Befund HAD MQ 2018-4 H3A
Mann, 49 Jahre

Untersuchungen		Resultat	Einheit	Referenzwert
Blutstatus				
Hämoglobin		174	g/l	
Hämatokrit		0.512	l/l	
Erythrozyten		5.90	T/l	
MCV		86.8	fl	80-100
MCH		29.5	pg	26-34
MCHC		340	g/l	310-360
RDW	*	47.2	%	11.0-14.8
Thrombozyten		325	G/l	143-400
Leukozyten	*	19.00	G/l	3.0-9.6
Blutbild				
Neutrophile	*	8.25	G/l	1.40 – 8.00
Monozyten	*	1.59	G/l	0.16 – 0.95
Eosinophile		0.48	G/l	0.00 – 0.70
Basophile		0.11	G/l	0.00-0.15
Lymphozyten	*	8.57	G/l	1.50 - 4.00
IG abs.		0.08	G/l	0.00 – 0.03
IG %		0.4	%	0.0 – 0.05
NRBC abs.		0.00	G/l	
NRBC		0.0	/100 Lc	

Befund HAD MQ 2018-4 H3A

Diff

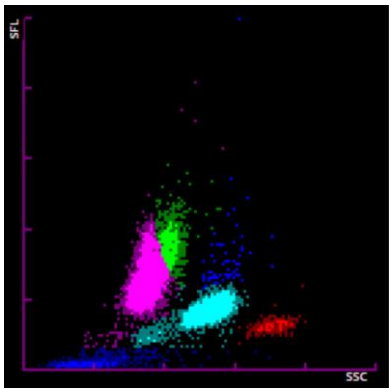

WBC/BASO

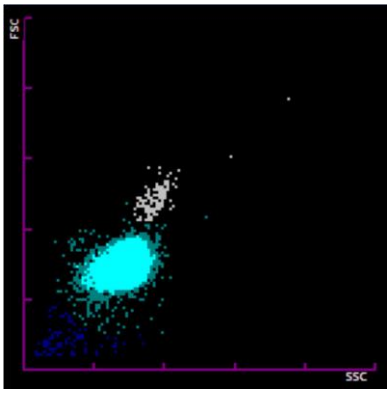

IMI

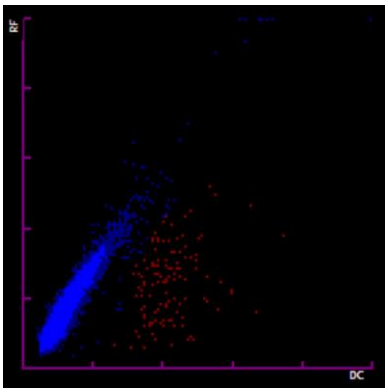

Ret

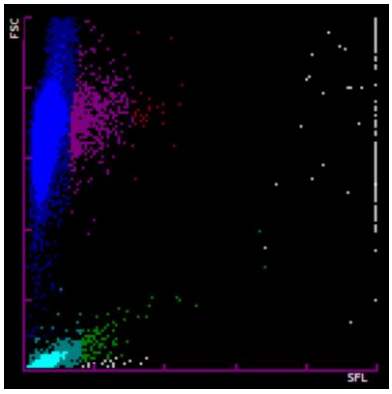

PLT-O

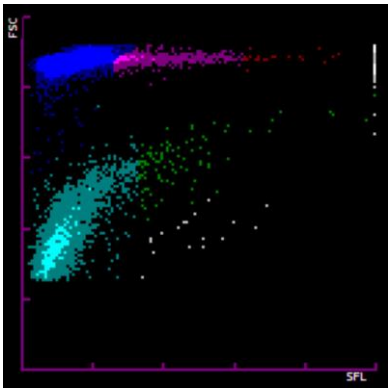

NRBC

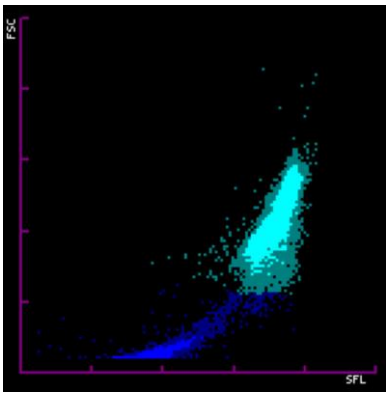

RBC

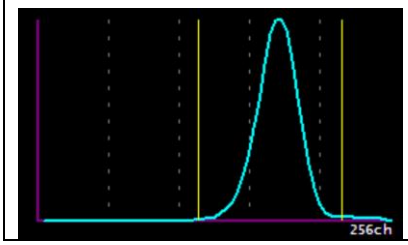

PLT

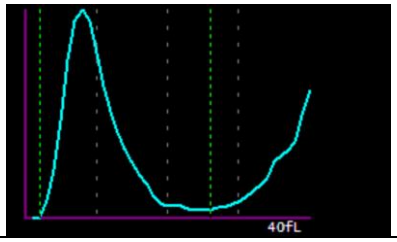

1.5 ADVIA 2120

Befund HAD MQ 2018-4 H3A
Mann, 49 Jahre

Untersuchungen		Resultat	Einheit	Referenzwert
Blutstatus				
Hämoglobin		170	g/l	
Hämatokrit		0.517	l/l	
Erythrozyten		5.82	T/l	
MCV		88.9	fl	80-100
MCH		29.3	pg	26-34
MCHC		329	g/l	310-360
Mikrozyten		1.1	%	0-2.0
Makrozyten		1.0	%	0-2.0
Hypochrome Ec	*	3.9	%	0-2.0
Hyperchrome Ec		0.6	%	0-2.0
RDW		14.8	%	11.0-14.8
Thrombozyten		341	G/l	143-400
Vd. L-SHIFT		0	+	Keine (0)
Leukozyten	*	18.06	G/l	3.0-9.6
Blutbild				
Neutrophile	*	8.11	G/l	1.40-8.00
Monozyten	*	1.0	G/l	0.16-0.95
Eosinophile		0.45	G/l	0.00-0.70
Basophile	*	0.18	G/l	0.00-0.15
Lymphozyten	*	7.81	G/l	1.50-4.00
LUC	*	0.51	%	0.0-4.0

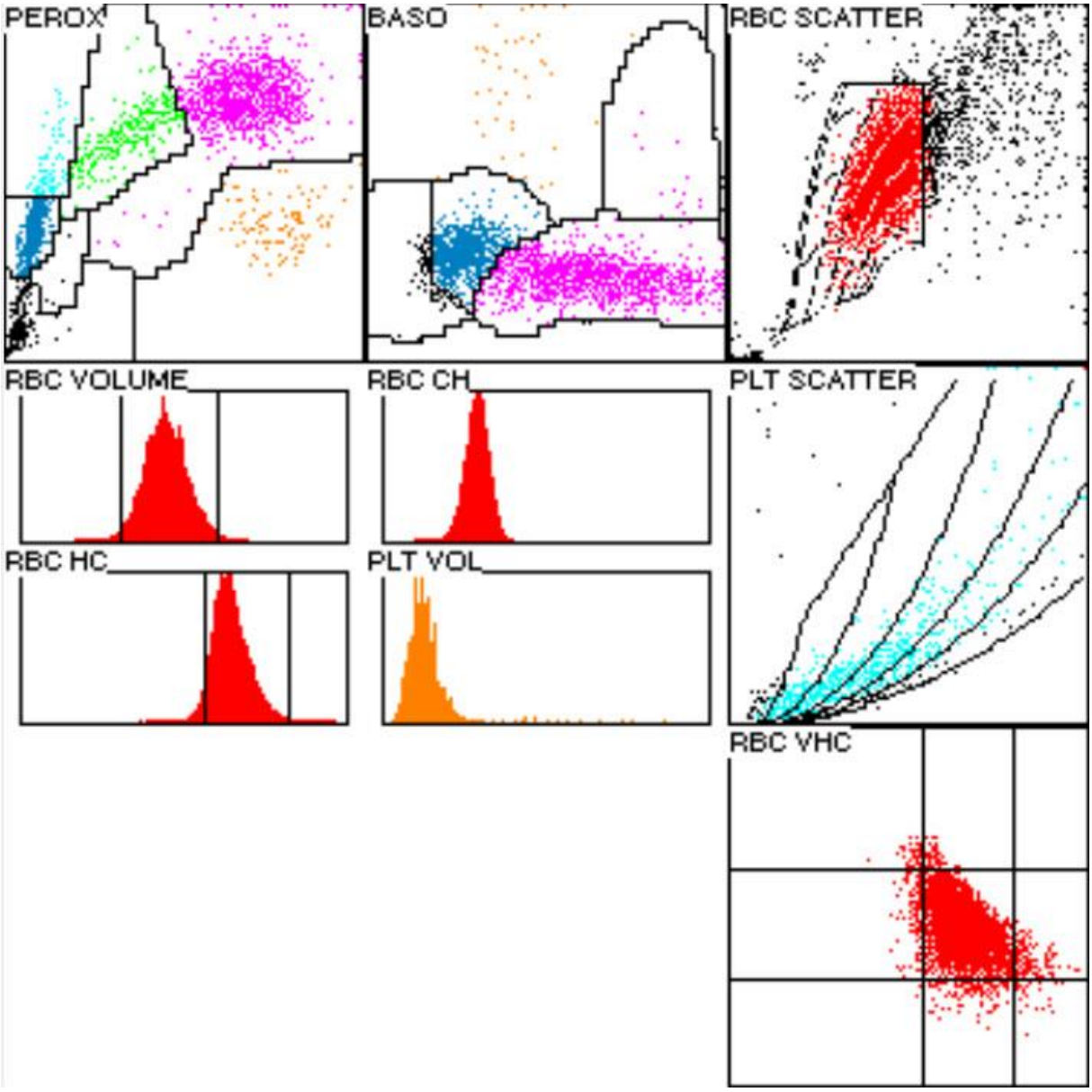
PEROX
BASO
RBC SCATTER
RBC VOLUME
RBC CH
PLT SCATTER
RBC HC
PLT VOL
RBC VHC

1.6 Blutbild mikroskopisch

Befund HAD MQ 2018-4 H3A
Mann, 49 Jahre

Untersuchungen		Resultat	Einheit	Referenzwert
Blutbild				
Neutrophile gesamt	*	8.13	G/l	1.40-8.00
Monozyten		0.72	G/l	0.16-0.95
Eosinophile		0.54	G/l	0.00-0.70
Basophile	*	0.27	G/l	0.00-0.15
Lymphozyten	*	8.40	G/l	1.50-4.00
Neutrophile gesamt		45.0	%	40.0-74.0
Neutrophile Stabker.		4.5	%	0.0-20.0
Neutrophile Segmentk.		40.5	%	30.0-50.0
Monozyten		4.0	%	3.4-9.0
Eosinophile		3.0	%	0.0-7.0
Basophile		1.5	%	0.0-1.5
Lymphozyten		46.5	%	19.0-48.0
Plasmazellen		0.0	%	0-0.5
Blasten		0.0	%	0
Promyelozyten		0.0	%	0
Myelozyten		0.0	%	0
Metamyelozyten		0.5	%	0
Andere / Lädierte Zellen		0.0	%	
			/100 Lc	

Kommentar

Absolute Lymphozytose. Die Hälfte der Lymphozyten sind typisch, neoplastisch. Grosse Zellen mit irregulärrrer Kernorm (gebuchtet oder mit Kernkerbe), mit irregulärem, strähnigen Kernchromatin, selten ein angedeuteter Nukleolus. Das Zytoplasma ist mittelbreit und hellbasophil. Einzelne Zellen sind lädiert. Daneben finden sich morphologisch unauffällige, oder leicht reaktiv veränderte Lymphozyten. Wenige Neutrophile Granulozyten mit vergröberter zytoplasmatischer Granulation. Rotes Blutbild normochrom, normozytär. Thrombozyten morphologisch unauffällig.

Dr.J.-D. Studt/ Dr. S. Balabanov

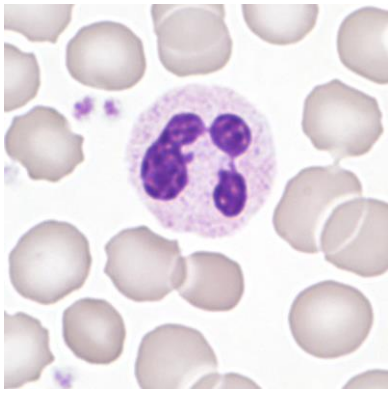

Abb 1. Neutrophiler (Seg)

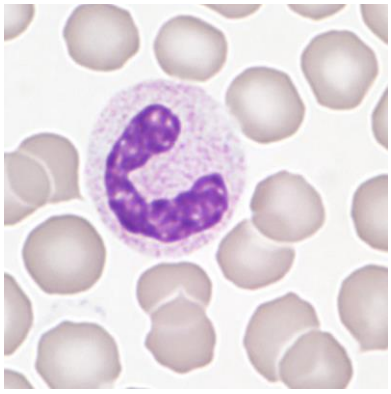

Abb 2. Neutrophiler (Stab)

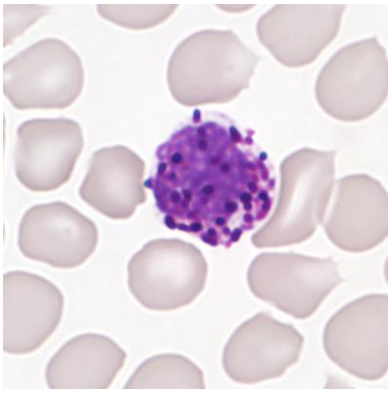

Abb 3. Basophiler

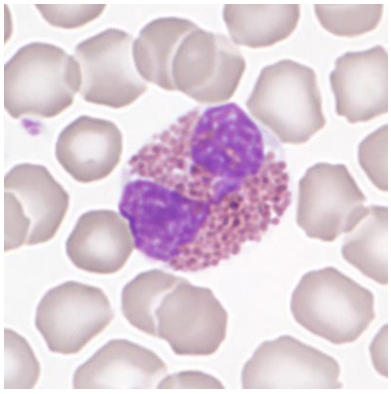

Abb 4. Eosinophiler

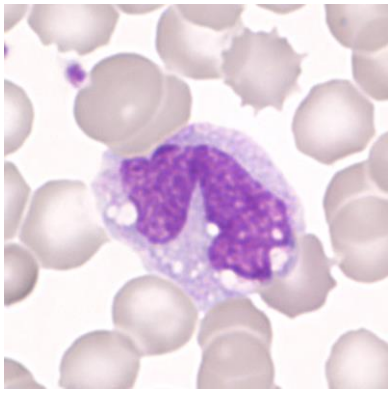

Abb 5. Monozyt

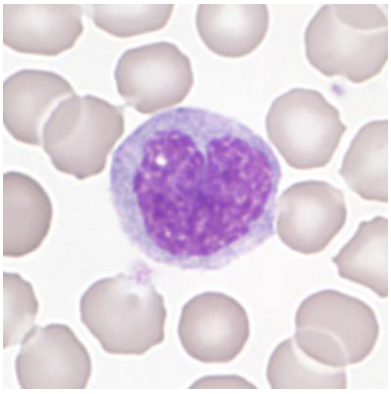

Abb 6. Monozyt

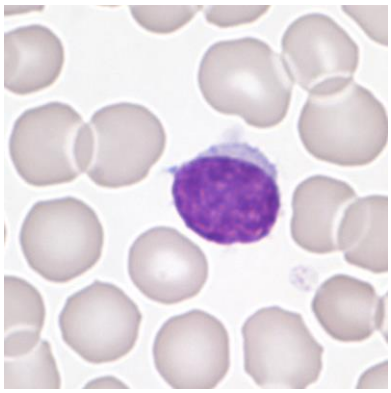

Abb 7.Lymphozyt

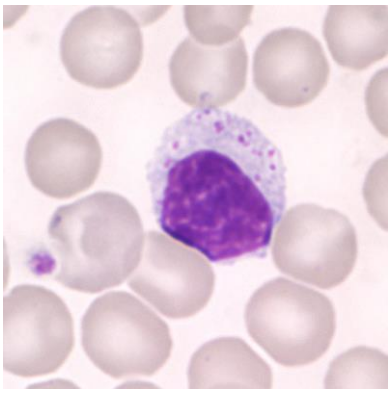

Abb 8. Lymphozyt (LGL)

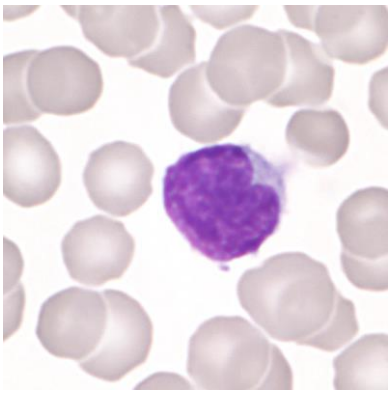

Abb 9. Lymphozyt neoplastisch

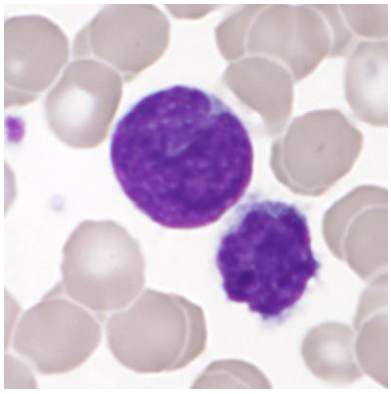

Abb 10. Lymphozyt neoplastisch

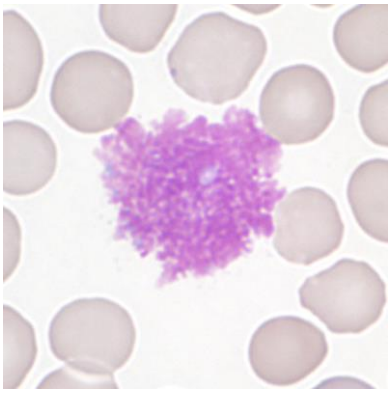

Abb 11. Lädierte Zelle

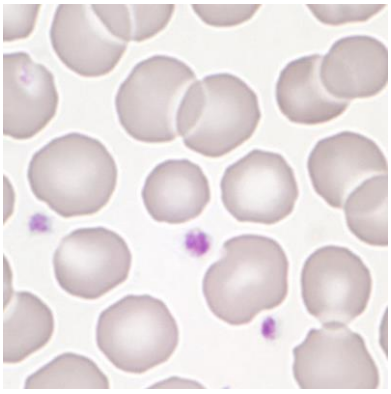

Abb 12. Thrombozyten

1.7 Resultate der Ringversuchsteilnehmer

Leukozyten Differenzierung H3-A

	0	1-4	5-9	10-19	20-29	30-39	40-49	50-59	60-69	70-79	>79
Stabkernige Neutrophile	6	91	111	41	3						
Segmentkernige Neutr.			2	3	35	149	57	5	1		
Eosinophile	18	2 7	25		2						
Basophile	85	167									
Monozyten	17	87	125	23							
Lymphozyten			2	4	5	21	1 4	111	4	1	
Plasmazellen	245	6			1						
Blasten	242	3	5	1	1						
Promyelozyten	248	2	1			1					
Myelozyten	24	6	3	3							
Metamyelozyten	244	6	2								
Erythroblasten	251	1									
Unbekannte	239	6	4	1	1		1				
Lädierte Zellen	232	18	2								

Beurteilung H3-A

	leicht	mittel	stark			leicht	mittel	stark
Kern-Hypersegmentierung	17	4	1		*Hypochromasie*	1	3	
Pelger-Hüet Abnormalität					*Polychromasie*	21	3	2
Vergröberte Granulation	78	26	2		*Anisozytose*	117	17	2
Basophile Schlieren	5	2			*Mikrozyten*	43	5	
Vakuolen	29	1			*Makrozyten*	25	9	1
Atypische Lymph, reaktiv	58	31	1		*Megalozyten*	4		
Atypische Lymph, neoplast.	7	15	12		*Poikilozytose*	36	4	
Andere	5	15	7		*Ovalozyten*	15	1	
					Target-Zellen	7	1	
					Akanthozyten	26	5	
Anisozytose	8	33	1		*Echinozyten*	28	17	1
Megakaryozytenkernreste	11	1	1		*Sichel-Zellen*		2	
Granulation	12	4			*Fragmentozyten*	5		
Andere		1			*Sphärozyten (Kugelzellen)*	7	2	
					Stomatozyten	3		1
					Basophile Punktierung	2		
					Howell-Jolly	2		
					Pappenheim	1		
					Andere	1		

Kommentar

Der Ausstrich stammt von einem Patienten mit einem Mantelzell-Lymphom.

1.8 Qualab Codes

Von den Teilnehmern wurden folgende Codes angegeben:
(Fett gedruckt sind die erwarteten Codes)

Code	Text	Anzahl
30	**Pathologischer Befund, wird weitergeschickt**	**134**
5	**Atypische Lymphozyten, vermutlich reaktiv**	**80**
6	**Atypische Lymphozyten, vermutlich Neoplastisch**	**67**
31	Pathologischer Befund	65
29	Normaler Befund	54
4	**Toxische Veränderung der Neutrophilen**	**34**
9	Riesenplättchen	32
12	Mikrozyten	19
16	Poikilozytose	16
13	Makrozyten	15
27	Erythrozyten, andere:	13
2	Linksverschiebung	12
1	Kern-Hypersegmentierung	9
11	Thrombozyten, andere:	9
15	Polychromasie	9
22	Geldrollenbildung	7
8	Leukozyten, andere:	5
10	Plättchenaggregate	4
14	Hypochromie	4
17	Elliptozyten/Ovalozyten	4
21	Sphärozyten/Mikrosphärozyten	3
19	Targetzellen	1
20	Fragmentozyten	1
24	Howell-Jolly Körperchen	1
99	Total	264

2 Probe B

2.1 ABX Microsemi CRP

Befund MQ 2018-4 H3B
Mann, 80 Jahre

WBC :	34.9	H	10^9/L	MCV :	92.9	fL
RBC :	4.63		10^{12}/L	MCH :	31.1	pg
HGB :	14.4		g/L	MCHC:	33.5	g/L
HCT :	43.0		L/L	RDW :	14.2	%
PLT :	202		10^9/L	MPV :	8.8	fL
PCT :	0.178		10^{-2}L/L	PDW :	16.4	%

WBC FLAGS: L1 M2 G1

%LYM:	7.3	L	%	#LYM:	2.6		10^9/L
%MON:	6.3		%	#MON:	2.2	H	10^9/L
%GRA:	86.4	H	%	#GRA:	30.1	H	10^9/L

WBC

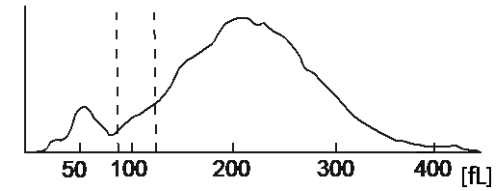

RBC

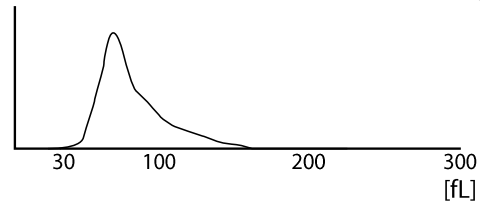

PLT

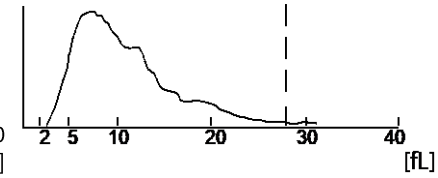

2.2 Mythic

Befund MQ 2018-4 H3B
Mann, 80 Jahre

WBC	34.7	H	10^9/l	3.5	/	10.0
LYM	2.3		10^9/l	1.2	/	3.2
MON	1.5	H	10^9/l	0.1	/	1.0
GRA	30.9	H	10^9/l	1.2	/	6.8
LYM%	6.6	L	%	17.0	/	48.0
MON%	4.4		%	2.0	/	10.0
GRA%	89.0	H	%	43.0	/	76.0

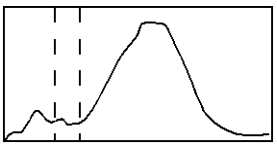

RBC	4.65		10^12/l	4.00	/	5.70
HGB	141		g/l	120	/	180
HCT	0.437		l/l	0.360	/	0.540
MCV	94.0		fl	80.0	/	100.0
MCH	30.3		pg	26.0	/	34.0
MCHC	323		g/l	310	/	365
RDW	14.5		%	10.0	/	16.0

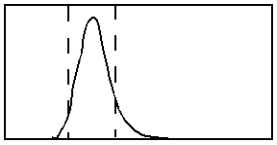

PLT	202		10^9/l	150	/	400
MPV	9.3		fl	7.0	/	11.0
PCT	0.188		cl/l	0.100	/	0.500
PDW	14.5		%	10.0	/	18.0

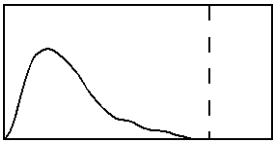

FLAGS: LEUCOCYTOSIS LYMPHOPENIA MONOCYTOSIS GRANULOCYTOSIS

2.3 Sysmex XP300

Befund MQ 2018-4 H3B
Mann, 80 Jahre

WBC	+35.6	$10^3/\mu L$
RBC	4.68	$10^6/\mu L$
HGB	14.4	g/dL
HCT	43.6	%
MCV	93.2	fL
MCH	30.8	pg
MCHC	33.3	g/dL
PLT	197	$10^3/\mu L$
LYM%	-6.6	%
MXD%	9.6	%
NEUT%	+83.8	%
LYM#	2.3	$10^3/\mu L$
MXD#	+3.4	$10^3/\mu L$
NEUT#	+29.9	$10^3/\mu L$
RDW_SD	+52.9	fL
RDW_CV	14.8	%
PDW	+15.2	fL
MPV	11.1	fL
P_LCR	33.4	%
PCT	0.22	%

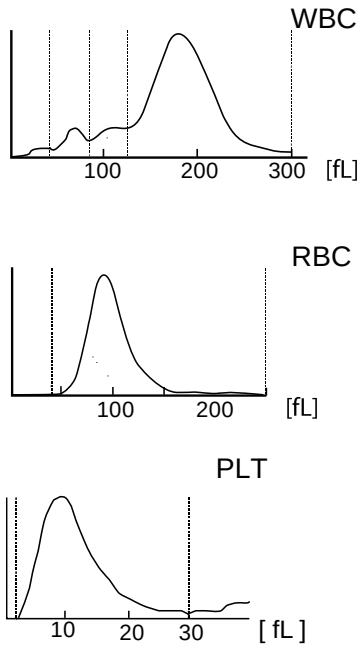

2.4 Sysmex XE-5000

Befund MQ 2018-4 H3B
Mann, 80 Jahre

Untersuchungen		Resultat	Einheit	Referenzwert
Blutstatus				
Hämoglobin		147	g/l	134-170
Hämatokrit		0.454	l/l	0.400-0.500
Erythrozyten		4.84	T/l	4.2-5.7
MCV		93.8	fl	80-100
MCH		30.4	pg	26-34
MCHC		324	g/l	310-360
Thrombozyten		191	G/l	143-400
Leukozyten	*	37.88	G/l	3.0-9.6
Blutbild				
Neutrophile	*	31.89	G/l	1.40-8.00
Monozyten	*	1.39	G/l	0.16-0.95
Eosinophile		0.59	G/l	0.00-0.70
Basophile	*	1.47	G/l	0.00-0.15
Lymphozyten		2.54	G/l	1.50-4.00
IG abs.	*	9.00	G/l	0.00-0.03
IG %	*	23.8	%	0.0-0.5

Befund HAD MQ 2018-4 H3B

Diff

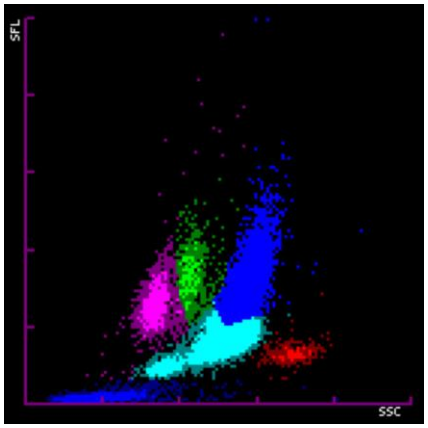

WBC/BASO

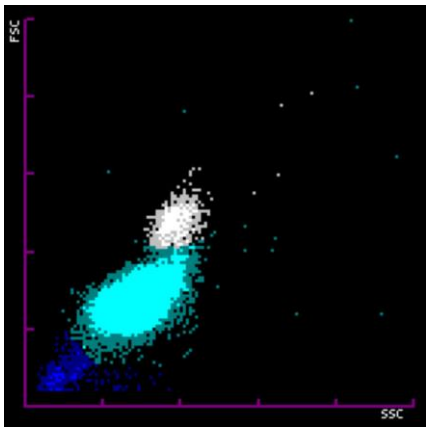

IMI

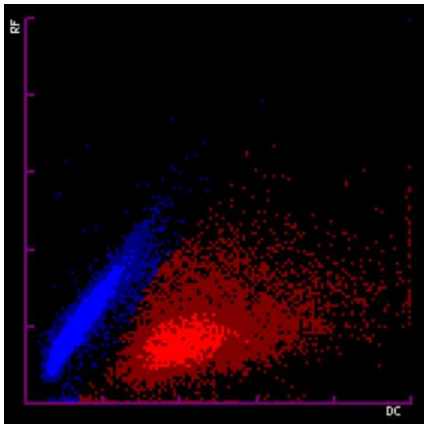

Ret

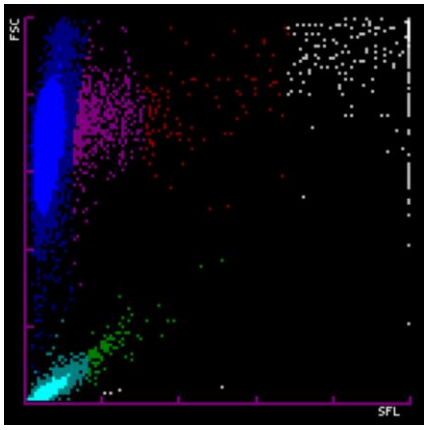

PLT-O

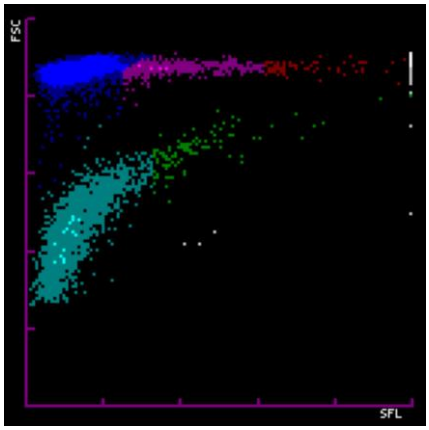

NRBC

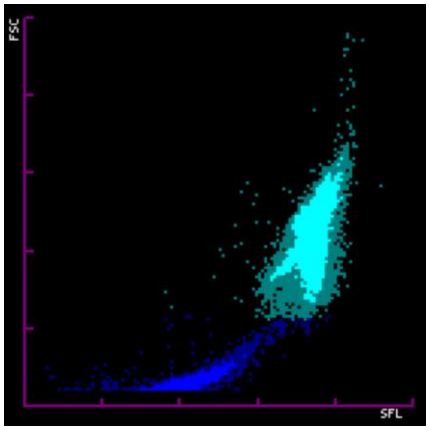

RBC

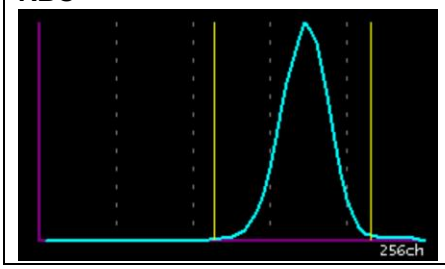

PLT

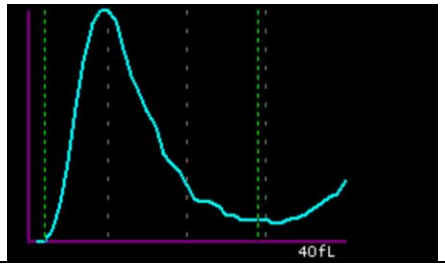

2.5 ADVIA 2120

Befund HAD MQ 2018-4 H3B
Mann, 80 Jahre

Untersuchungen		Resultat	Einheit	Referenzwert
Blutstatus				
Hämoglobin		146	g/l	134-170
Hämatokrit		0.449	l/l	0.400-0.500
Erythrozyten		4.75	T/l	4.2-5.7
MCV		94.5	fl	80-100
MCH		30.7	pg	26-34
MCHC		325	g/l	310-360
Mikrozyten		0.5	%	0-2.0
Makrozyten	*	2.7	%	0-2.0
Hypochrome Ec	*	6.7	%	0-2.0
Hyperchrome Ec		0.3	%	0-2.0
RDW		14.7	%	11.0-0-14.8
Thrombozyten		179	G/l	143-400
Vd. L-SHIFT		0	+	Keine (0)
Leukozyten	*	37.47	G/l	3.0-9.6
Blutbild				
Neutrophile	*	32.08	G/l	1.40-8.00
Monozyten	*	1.27	G/l	0.16-0.95
Eosinophile		0.67	G/l	0.00-0.70
Basophile	*	1.06	G/l	0.00-0.15
Lymphozyten		3.23	G/l	1.50-4.00
LUC		0.22	%	0.0-4.0

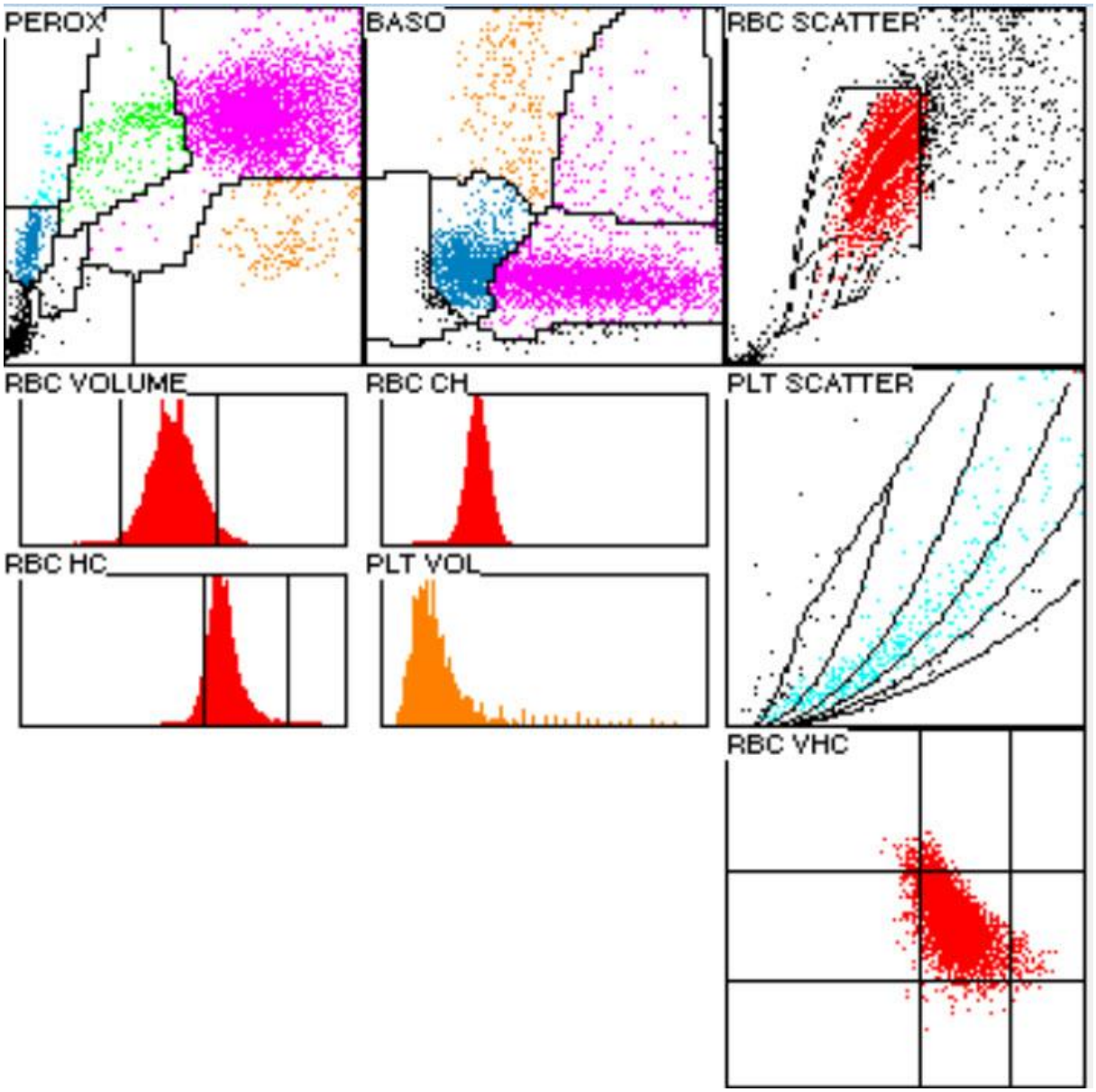
PEROX
BASO
RBC SCATTER
RBC VOLUME
RBC CH
PLT SCATTER
RBC HC
PLT VOL
RBC VHC

2.6 Blutbild mikroskopisch

Befund HAD MQ 2018-4 H3B
Mann, 80 Jahre

Untersuchungen		Resultat	Einheit	Referenzwert
Blutbild				
Neutrophile gesamt	*	24.17	G/l	1.40-8.00
Monozyten	*	1.50	G/l	0.16-0.95
Eosinophile	*	1.12	G/l	0.00-0.70
Basophile	*	1.69	G/l	0.00-0.15
Lymphozyten		3.00	G/l	1.50-4.00
Neutrophile gesamt		64.5	%	40.0-74.0
Neutrophile Stabker.		15.5	%	0.0-20.0
Neutrophile Segmentk.		49.0	%	30.0-50.0
Monozyten		4.0	%	3.4-9.0
Eosinophile		3.0	%	0.0-7.0
Basophile	*	4.5	%	0.0-1.5
Lymphozyten	*	8.0	%	19.0-48.0
Plasmazellen		0.0	%	0-0.5
Blasten		0.0	%	0
Promyelozyten	*	1.0	%	0
Myelozyten	*	10.5	%	0
Metamyelozyten	*	4.5	%	0
Andere / Lädierte Zellen		00.0	%	0

Kommentar

Rotes Blutbild normochrom, normozytär. Ausschwemmung myeloischer Vorstufen bis hin zu 1.0% Promyelozyten. Wenige Neutrophile Granulozyten mit vergröberter zytoplasmatischer Granulation. Lymphozyten grössen- und kernpolymorph. Thrombozyten morphologisch unauffällig. CH

Dr.J.-D. Studt/ Dr. S. Balabanov

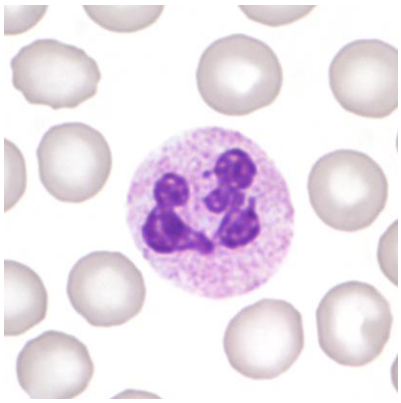

Abb 1. Neutrophiler (Steg)

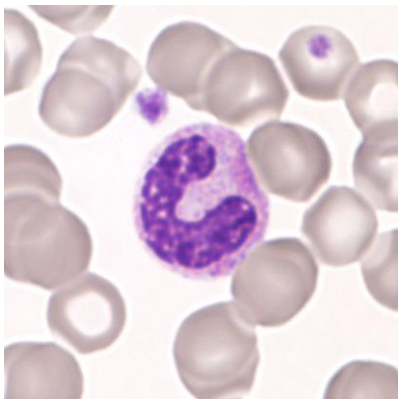

Abb 2. Neutrophiler (Stab)

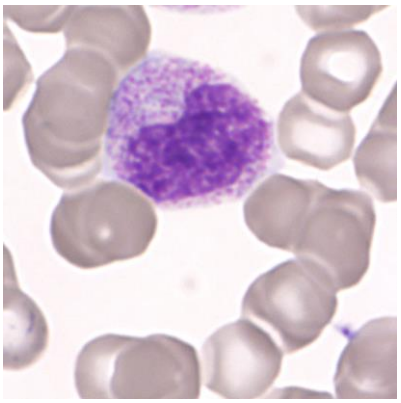

Abb 3. Metamyelozyt

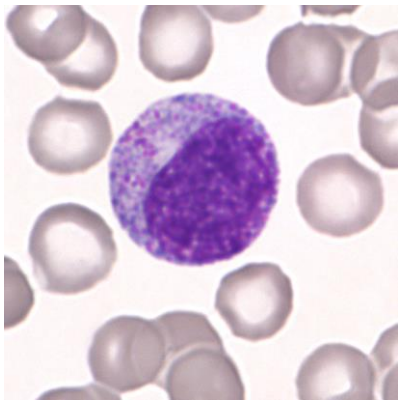

Abb 4. Myelozyt

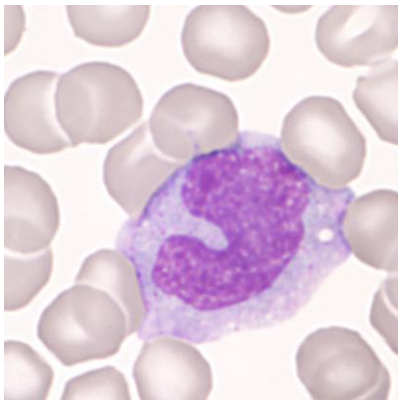

Abb 5. Monozyt

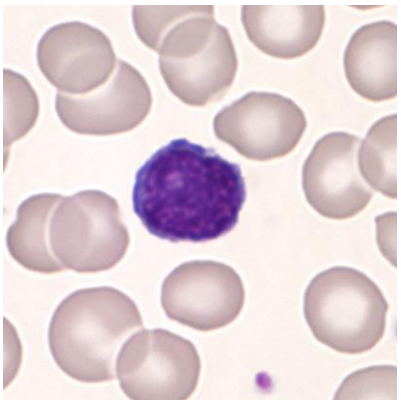

Abb 6. Lymphozyt

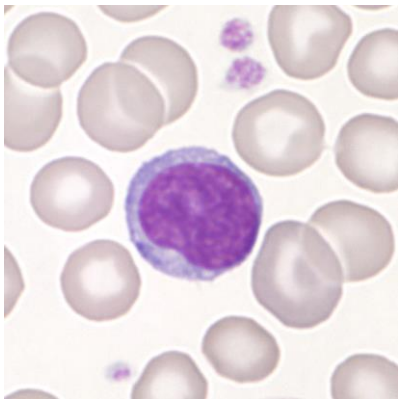

Abb 7. Lymphozyt

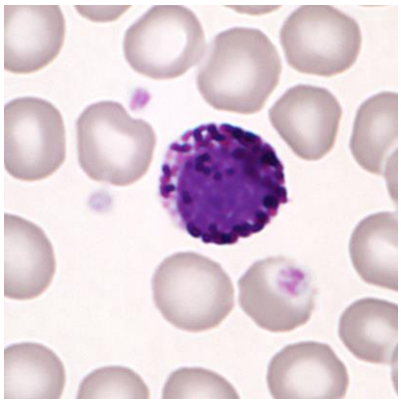

Abb 8. Basophiler

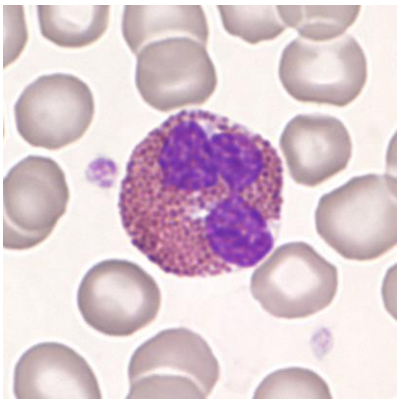

Abb 9. Eosinophiler

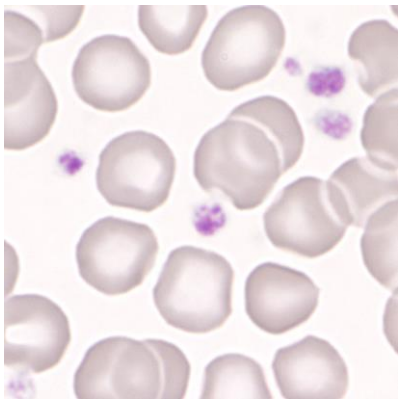

*Abb 10. T**hrombozyten***

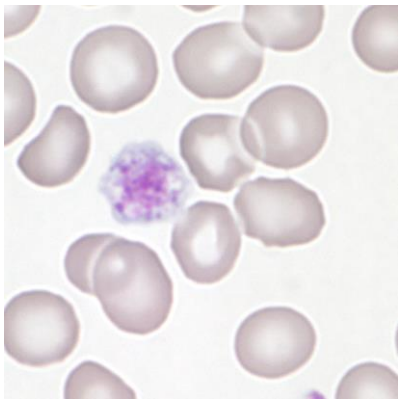

Abb 11. Makrothrombozyt

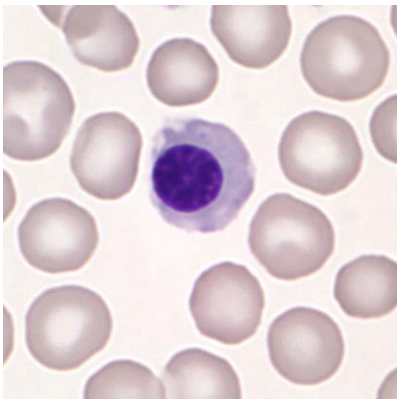

Abb 12. Erythroblast

2.7 Resultate der Ringversuchsteilnehmer

Leukozyten Differenzierung H3-B

	0	1-4	5-9	10-19	20-29	30-39	40-49	50-59	60-69	70-79	>79
Stabkernige Neutrophile	1	17	39	138	4	9	1				
Segmentkernige Neutr.				1	4	2	77	1 9	3	4	
Eosinophile	37	195	1	1	2						
Basophile	3	161	54								
Monozyten	23	137	55	23	7						
Lymphozyten	1	5	1 7	99	27	5	1				
Plasmazellen	237	6	2								
Blasten	223	16	3		2	1					
Promyelozyten	148	77	17	2	1						
Myelozyten	79	49	75	34	6	2					
Metamyelozyten	94	37	7	41	3						
Erythroblasten	237	8									
Unbekannte	227	8	7	1	1		1				
Lädierte Zellen	224	17	3	1							

Beurteilung H3-B

	leicht	mittel	stark			leicht	mittel	stark
Kern-Hypersegmentierung	71	32	1		*Hypochromasie*	38	8	
Pelger-Hüet Abnormalität	4				*Polychromasie*	71	8	
Vergröberte Granulation	69	81	11		*Anisozytose*	1 6	39	2
Basophile Schlieren	23	3			*Mikrozyten*	42	5	
Vakuolen	35	12			*Makrozyten*	48	11	2
Atypische Lymph, reaktiv	24	9	4		*Megalozyten*	6	1	
Atypische Lymph, neoplast.	1	2			*Poikilozytose*	47	4	
Andere	5	5			*Ovalozyten*	15	2	
					Target-Zellen	11		
					Akanthozyten	7		
Anisozytose	87	32	3		*Echinozyten*	12		
Megakaryozytenkernreste	13	4	1		*Sichel-Zellen*			
Granulation	14	5			*Fragmentozyten*	4	1	
Andere	3	1			*Sphärozyten (Kugelzellen)*	4	2	
					Stomatozyten	17	3	
					Basophile Punktierung	8		
					Howell-Jolly	1		
					Pappenheim			
					Andere	1		

Kommentar

Der Ausstrich stammt von einem Patienten mit einer chronisch myeloischen Leukämie (CML)

2.8 Qualab Codes

Von den Teilnehmern wurden folgende Codes angegeben:
(Fett gedruckt sind die erwarteten Codes)

Code	Text	Anzahl
30	**Pathologischer Befund, wird weitergeschickt**	**206**
2	**Linksverschiebung**	**94**
4	**Toxische Veränderung der neutrophilen**	**72**
1	Kern-Hypersegmentierung	65
31	Pathologischer Befund	40
15	Polychromasie	34
8	Leukozyten, andere:	28
9	Riesenplättchen	28
13	Makrozyten	22
5	Atypische Lymphozyten, vermutlich reaktiv	21
16	Poikilozytose	19
14	Hypochromie	17
12	Mikrozyten	15
18	Stomatozyten	12
27	Erythrozyten, andere:	12
6	Atypische Lymphozyten, vermutlich neoplastisch	9
22	Geldrollenbildung	9
26	Tränenformen	9
10	Plättchenaggregate	8
11	Thrombozyten, andere:	8
19	Targetzellen	6
17	Elliptozyten/Ovalozyten	5
29	Normaler Befund	4
3	Pelger-Hüet Abnormalität	3
20	Fragmentozyten	3
7	Auerstäbchen	1
21	Sphärozyten/Mikrosphärozyten	1
25	Basophile Punktierung	1
99	Total	260